Mit collegialen Empfehlungen

vom Verfasser

F. Fleiner.

Edgar F. Cyriax

FLEINER

FLEINER

323950

Ueber die Resorption corpusculärer Elemente durch Lungen und Pleura.

(Aus dem pathologisch-anatomischen Institut zu Heidelberg.)

Von Dr. Wilhelm Fleiner,

Privatdocenten und Assistenzarzt an der Ambulanz der medicinischen Klinik.

I. Theil.

(Hierzu Taf. IV.)

Die vielfachen experimentellen und pathologisch-anatomischen Untersuchungen über Staubinhalation haben die interessante Thatsache zu Tage gefördert, dass die in der Inspirationsluft suspendirten corpusculären Elemente, soweit sie nicht mit dem Sputum wieder aus den Respirationsorganen herausbefördert werden, in das Lungengewebe selbst eindringen.

Der Uebertritt der corpusculären Elemente in das Lungengewebe findet an der Alveolenoberfläche statt und vollzieht sich nach Arnold's[1]) Anschauung in den zwischen den Alveolarepithelien gelegenen sog. Intercellularräumen. Durch diese hindurch gelangen sie in das Saftkanalsystem der Alveolenwand, dann in die Lymphgefässe, in welchen die corpusculären Elemente nach den bronchialen Lymphdrüsen weitergeschwemmt werden. Möglicherweise geschieht an anderen Stellen die Aufnahme des Staubes in's Lungengewebe durch Pseudostomata, welche direct mit den Lymphgefässen in Verbindung stehen.

Zu einem gewissen Theile werden die inhalirten Partikelchen auch von Wanderzellen aufgenommen und durch deren active Beweglichkeit von der Alveoleninnenfläche aus in die Lymphbahnen transportirt. Indessen bewegt sich der weitaus grössere Theil des Staubes, sowohl des an Zellen gebundenen als des freien Staubes, auf dem genannten Wege mit dem Saftstrom passiv weiter.

[1]) Arnold, Untersuchungen über Staubinhalation und Staubmetastase. Leipzig 1885.

FLEINER

Ueber die Zeit, welche zum Uebertritt der corpusculären Elemente von den Alveolen in das Lungenparenchym, bezw. in die Lymphbahnen der Lunge erforderlich ist, gingen die Ansichten der Autoren bisher weit auseinander. Knauff fand bei seinen Staubinhalationsversuchen schwarze Bronchialdrüsen nach 3 Tagen, v. Ins konnte vereinzelte körperliche Partikelchen schon nach 6—12 Stunden in den Bronchialdrüsen nachweisen, während nach dieser Zeit die Knotenpunkte der Alveolarsepta dieselben schon reichlich enthielten. Während v. Ins[1]) diese Raschheit schon höchst auffallend fand, haben andere Forscher, Ruppert[2]), Arnold u. A., schon nach 2—3 Stunden Staub in den peribronchialen und perivasculären Lymphknötchen und in den perifolliculären Räumen der bronchialen Lymphdrüsen nachzuweisen vermocht.

In Wirklichkeit kann aber, wie aus einer Mittheilung Nothnagel's hervorgeht, die Aufnahme corpusculärer Elemente in das Lungengewebe sich in viel grösserer Geschwindigkeit vollziehen, als es die Staubinhalationsversuche annehmen lassen.

Nothnagel fand nehmlich bei der mikroskopischen Untersuchung der Lunge von Kaninchen, welche vermittelst Durchtrennung der grossen Halsgefässe und der Luftröhre getödtet worden waren, nicht nur die Lungenalveolen voll aspirirten Blutes, sondern auch das interstitielle Lungengewebe, die interalveolären und interlobulären Scheidewände so dicht mit rothen Blutkörperchen durchsetzt, dass dadurch die Structur des Lungengewebes vollständig verdeckt war.

Zwischen dem Durchschneiden der Carotiden und der Trachea und dem Aufhören der Athmung war eine Zeit von $1\frac{1}{2}$—2 Minuten verschwunden; bis zur Sistirung des Lymphstroms nach Herausnahme der Lungen aus dem Thorax und Einlegen derselben in Alkohol verliefen weitere 2—3 Minuten. Es waren also schon in der kurzen Zeit von $1\frac{1}{2}$—2 bezw. von $3\frac{1}{2}$—5 Minuten gewaltige Mengen corpusculärer Elemente von den Alveolen in die Wurzeln der Lymphbahnen übergetreten.

[1]) v. Ins, Einige Bemerkungen über das Verhalten des inhalirten Staubes in den Lungen. Virchow's Archiv Bd. 73.

[2]) Ruppert, Experimentelle Untersuchungen über Kohlenstaubinhalation. Virchow's Archiv Bd. 72.

22501242214

Auf diese Thatsache gestützt, habe ich es unternommen, die Nothnagel'schen Versuche zu wiederholen[1]) und dessen nur auf die Lungen beschränkten Untersuchungen weiter auszudehnen. Ich habe bei meinen Versuchen das Hauptaugenmerk auf die Bronchialdrüsen gerichtet und besonders darauf geachtet, wie sich in denselben das aspirirte und in die Lymphbahnen übergetretene Blut verhalte, ob es in den bronchialen Lymphdrüsen zurückgehalten werde oder ob es dieselben passire und durch den Ductus thoracicus der Blutbahn wieder zugeführt werde.

Es hat sich dann im Verlaufe meiner Untersuchungen die Nothwendigkeit aufgedrängt, auch die Resorptionsverhältnisse der Pleura einer genaueren Betrachtung zu unterziehen, namentlich mit Rücksicht darauf, ob einerseits aspirirtes Blut von den Lungen aus in die Pleurahöhle übertreten könne und ob andererseits in der Pleurahöhle befindliches Blut bezw. andere corpusculäre Elemente überhaupt resorbirt werden und auf welchen Bahnen sich im letzteren Falle die Resorption vollziehe.

Beim Studium der letzteren Frage habe ich es versucht festzustellen, ob die Lymphknötchen der Pleura mediastinalis ihren Zufluss von der Lunge oder von der Pleurahöhle her empfangen.

Eine nicht genügend zu schätzende Erleichterung meiner Arbeit gewährte mir das ausführliche Werk Arnold's[2]) über Staubinhalation und Staubmetastase, in welchem alle einschlägige Literatur in genauester Weise gewürdigt und kritisch beleuchtet wurde. Nicht minder förderte mich der persönliche Rath meines hochverehrten Lehres, so dass ich mich ihm dadurch zu grösstem Danke verpflichtet fühle.

I.

Resorption durch die Lungen.

Nachdem ich den Nothnagel'schen[3]) Versuch an Kaninchen wiederholt hatte, bin ich in einer Versuchsreihe ähnlich wie

[1]) Meine Untersuchungen habe ich vor 2 Jahren als Assistent im pathologischen Institute begonnen. Die Publication hat jedoch aus äusseren Gründen über Gebühr hinausgeschoben werden müssen.

[2]) Arnold, Unters. üb. Staubinhalation u. Staubmetastase. Leipzig 1885.

[3]) Nothnagel, Zur Resorption des Blutes aus dem Bronchialbaum. Virchow's Archiv Bd. 71.

Perl und Lipmann[1]) so vorgegangen, dass ich an Kaninchen, jungen Hunden, auch an mehreren mittelgrossen Jagdhunden zunächst die Tracheotomie ausführte und eine Glascanüle von entsprechender Weite und Krümmung in die Luftröhre einlegte. Dann versah ich eine Carotis — gewöhnlich die linke — mit einer Canüle und leitete von ihr aus vermittelst eines Gummischlauches das Carotidenblut in die Luftröhre, wobei ich durch verschiedene Compression des Gummischlauches eine Regulirung der Blutzufuhr ermöglichte. Bei einigen Versuchsthieren, namentlich bei ganz jungen, habe ich vom Einlegen einer Canüle in die Carotis Abstand genommen und ihnen nur frisch defibrinirtes Blut eines anderen Thieres in die Trachea infundirt.

Nach eingetretenem Tode bezw. nach Sistirung der Athmung verlängerte ich den Hautschnitt, welcher mir zum Aufsuchen der Carotis gedient hatte, nach unten bis zum Sternum, legte den Musc. sternomastoides bloss, unterband diesen dann nahe am Manubr. sterni doppelt und durchtrennte ihn zwischen beiden Ligaturen. Das obere Ende liess ich nach oben ziehen, die Carotis, an welcher schon eine Ligatur angebracht war, nach innen. Die Vena jug. externa, welche ich zu diesem Zwecke freipräparirt und auf einen Faden gelegt hatte, zog ich nach aussen und arbeitete mich ihr entlang unter sorgfältigster Vermeidung jeder Blutung (Unterbindung eines querverlaufenden, beide Jug. ext. verbindenden Venenstämmchens) abwärts bis zur Einmündungsstelle der V. jugul. ext. in die V. subclavia, woselbst ich dann den Duct. thoracicus im Winkel zwischen den genannten Venen einmünden sah. In dem völlig blutfreien Operationsfeld stach ich hernach den Ductus thoracicus an und steckte ein capilläres Glasrohr in die Stichöffnung, um mir die zur mikroskopischen Untersuchung nothwendige Lymphe beliebig zu entnehmen.

Mit diesen Manipulationen bin ich in einer Anzahl von Versuchen zu Ende gekommen, als das Herz des Versuchsthieres noch schwache Contractionen machte und demnach die Bewegung des Lymphstromes noch nicht aufgehört hatte. In diesen Fällen strömte in der That die Lymphe aus der Stichstelle im Duct. thoracic. und aus der Canüle in grosser Menge aus.

[1]) Perl und Lipmann, Experimenteller Beitrag zur Lehre von der Lungenblutung. Virchow's Archiv Bd. 51. 1871. S. 552.

Unter sorgfältiger Vermeidung einer Verunreigung mit Blut durchtrennte ich später die Rippenknorpel zu beiden Seiten des Sternum und hob letzteres empor, um bei durchfallendem Lichte das Verhalten des angespannten Mittelfells genau untersuchen zu können. Desgleichen zog ich dann die Thoraxwände seitlich auseinander, um die Pleurahöhle übersehen und dieselbe namentlich auf ihren Inhalt prüfen zu können.

War dies geschehen, so öffnete ich den Herzbeutel, unterband das Herz, schnitt Lunge sammt Luftröhre heraus und goss mittelst eines Trichters Müller'sche Flüssigkeit in die letztere. Das Ganze wurde hierauf — nach Unterbindung der Luftröhre — in Müller'scher Flüssigkeit versenkt und dieselbe an den 2 folgenden Tagen gewechselt. Nach 14 Tagen ersetzte ich die Flüssigkeit, ohne die Präparate auszuwaschen, durch 96procentigen Alkohol und stellte die Gläser zur Vermeidung von Niederschlägen in einen dunklen Schrank, wie Virchow d. J. es empfohlen hat.

Den stark gelb gefärbten Spiritus wechselte ich 1—2mal innerhalb 8 Tagen, dann schnitt ich mir nach Arnold's[1]) Angaben aus dem Lungenhilus einen Würfel zurecht und legte diesen in absoluten Alkohol auf 2 Tage, in Aether auf 1 Tag, in Celloidin auf 4—8 Tage. Ebenso behandelte ich Würfel aus dem Lungengewebe selbst oder aus höher gelegenen Theilen der Luftröhre mit den zugehörigen Drüsen.

Aus den in wasserhaltigem Alkohol genügend erhärteten, auf Kork geklebten Würfeln stellte ich mir mit Hülfe des Thoma'schen Schlittenmikrotoms theils Stufen-, theils Serienschnitte von 10—15 μ Dicke her und färbte diese in Hämatoxylin und Eosin.

Die rothen Blutkörperchen hatten sich bei dieser Behandlungsmethode vorzüglich in ihrer Form erhalten. Bezüglich der Lagerung der rothen Blutkörperchen bereiteten mir jedoch einige Schnittpräparate grosse Schwierigkeiten derart, dass ich z. B. nicht im Stande war zu entscheiden, ob aussen auf der Pleura pulm. eines Lungenschnitts gelegene Blutkörperchen von der Lunge aus dahin gekommen wären oder ob es sich um zufällige Verunreinigung mit Blut bei der Section handelte. Um diese

[1]) Arnold, a. a. O. S. 6.

Zweifel zu lösen, habe ich eine zweite Versuchsreihe mit Aspiration von Tusche anlegen müssen.

Ich verfuhr hier ganz ähnlich, wie schon angegeben, indem ich besonders ausgesuchte, gleichmässig feinkörnige Tusche mit destillirtem Wasser zerrieb und durch eine Trachealcanüle dem Versuchsthiere eingoss. Um ähnliche Verhältnisse wie bei den Blutaspirationsversuchen zu erhalten, öffnete ich sofort nach der Tuscheinfusion eine oder beide Cruralarterien, wobei durch die Anämie die Energie der respiratorischen Thoraxbewegung geradeso gesteigert wurde, wie bei den früher geschilderten Versuchsanordnungen.

Die diesen Tuscheversuchen entstammenden Präparate habe ich in Alkohol gehärtet und die Schnitte mit Alauncarmin tingirt.

1. Versuche.

Versuch 1.

Einem schwarzen Kaninchen Trachea und beide Carotiden durchtrennt. Das entströmende Blut wird unter schlürfendem Geräusch aspirirt. Nach 10 in immer grösser werdenden Intervallen erfolgten Inspirationen (28 Sec.) Tod unter Convulsionen.

Section: In der Trachea ein strangförmiges Gerinnsel und blutiger Schaum.

Beide Pleurahöhlen sind leer.

Auf der Vorderfläche beider Lungen linsengrosse, hellrothe Flecke. Der hintere obere Abschnitt der rechten Unterlappen gleichmässig blutroth, ebenso links, nur etwas weniger.

Duct. thoracicus von milchweisser Lymphe prall angefüllt. In der Lymphe kein Blut.

Lymphdrüsen am Hilus dunkelroth, prall, seitlich der Trachea hellrosa.

Mikroskopische Untersuchung: Im Tracheallumen, der Wand aufliegend eine Blutschicht, vom Trachealepithel scharf abgegrenzt. Die Epithelien sind intact, die Flimmer undeutlich, nirgends rothe Blutkörperchen zwischen den Epithelien. In der Submucosa der Trachea nirgends Blut ausserhalb der Blutgefässe.

Peritracheale Lymphknötchen und tracheale Lymphdrüsen bis herab zur Bifurcation ganz frei von Blut.

Lungenschnitte zeigen Gruppen von Alveolen theils ganz bluterfüllt, theils weniger Blut enthaltend in der Weise, dass Blut der Alveolarwandung auflagert, während in der Mitte der Alveole ein runder Raum freibleibt. Andere Alveolengruppen sind ganz blutfrei. In den Alveolarsepten, namentlich in den Septawinkeln viel rothe Blutkörperchen in Spalten zwischen den elastischen Fasern oder in grösseren Lücken.

Die perivasculären und peribronchialen Lymphräume sind voller Blut. Die gewöhnlich zwischen Bronchus und Lungenarterie gelegenen Knötchen enthalten nur wenig Blut und zwar nur an denjenigen Stellen der Peripherie, welche an bluterfüllte Alveolen bezw. Interalveolarsepta angrenzen. In der Pleura pulm. an vielen Stellen rothe Blutkörperchen zwischen den elastischen Fasern (in den interfibrillären Räumen) bis unter das Endothel vorgedrungen. Auch aussen auf der Pleura vereinzelte rothe Blutkörperchen; Stellen des Uebertritts durch die Pleura jedoch nirgends erkennbar. Lymphdrüsen am Lungenhilus voller Blut. Die meisten Blutkörperchen sind an der Aussenseite der Follikel, weniger an der Innenseite, vereinzelte im Centrum der Drüse oder in der Nähe des Hilus. Das Blut liegt nur in den Lymphbahnen, Follikel und Follicularstränge enthalten kein Blut.

Die zur Drüse führenden Lymphgefässe voller Blut und ausgebuchtet. Im peribronchialen Gewebe, ebenso im peritrachealen Fett in der Höhe der Bifurcation Injection der Saftbahnen mit Blut.

Versuch 2.

Mageres halbwüchsiges Kaninchen. Beim Durchschneiden der Trachea und der Carotiden entleert sich nur wenig Blut. Nach 2 tiefen schlürfenden Inspirationen Stillstand der Respiration. Tod in 12 Secunden.

Herz pulsirt bis zur pericardialen Unterbindung.

Im Duct. thoracicus kein Blut. Unter der Pleura an den hinteren und oberen Lungenpartien zahlreiche circumscripte Blutheerde. Kein freies Blut in der Pleurahöhle. Trachea mit geronnenem Blut erfüllt. Zahlreiche Eiter- und Käseheerde in der Leber.

Mikroskopische Untersuchung: Blutbelag in Trachea und Bronchialästen scharf vom Epithel abgegrenzt. Kein Blut zwischen den Cylinderepithelien, ebensowenig in der Submucosa.

Nach aussen von den bronchialen Knorpelplättchen bluterfüllte Lymphgefässe; zwischen den Fettzellen des Gewebes um die Hauptbronchi Saftkanalinjection mit Blut. In den Hilusdrüsen und einer in der Höhe der Bifurcation gelegenen Lymphdrüse viel Blut in den perifolliculären Lymphräumen und in den Lymphgängen des Marks. Mehrere Stellen an der Peripherie der Follikel lassen es zweifelhaft, ob Blut auch in die Follikel eindringt oder ob die scheinbar zwischen den lymphoiden Zellen gelegenen Blutkörperchen vielleicht in einer Einsenkung des perifolliculären Raumes liegen.

Lungen: Viele Alveolengruppen gleichmässig voller Blut. Die entsprechenden interalveolären und interlobulären Septa enthalten gleichfalls viel Blut. Andere Alveolen führen nur wenige Blutkörperchen, sind stark erweitert und enthalten einen feinkörnigen, mit Eosin schwach tingirten Schleim und zahlreiche desquamirte Epithelien. Die Lymphbahnen, insbesondere die perivasculären, strotzen von Blut.

In den peribronchialen Knötchen wenig Blut, das von der Lungenseite — also von der dem Bronchus abgewendeten Seite — eindringt.

Versuch 3.

Kräftiges schwarzes Kaninchen. Der Halsschnitt, welcher zuerst nur die linke Carotis traf, musste in 2 Zeiten gemacht werden.

Tod unter heftigen Convulsionen nach 40 Secunden.

Ductus thoracicus führt wasserklare Lymphe, welche mikroskopisch kein Blut enthält.

In der rechten Pleurahöhle wenig klare blutfreie Flüssigkeit, die linke ist leer.

Beide Lungen stark gedunsen, einige Alveolengruppen überragen in Form kleiner Bläschen das allgemeine Niveau der Lungenoberfläche.

In der Umgebung des Hilus sind beide Lungen gleichmässig dunkelbraunroth, an der Spitze, an den vorderen Rändern und in den untersten Abschnitten hellroth. Unterschied in der Blutvertheilung zwischen rechts und links nicht nachzuweisen. Trachealschleimhaut lässt mikroskopisch kein Blut in Lymphbahnen erkennen, auch die Lymphknötchen zwischen Knorpel und Muscularis oder zwischen diesen und dem Epithel sind frei von Blut.

Lungenbefund wie 1.

Die Lymphräume an der Peripherie der zwischen Bronchial- und Lungenarterienast gelegenen Knötchen sind voller Blut. Die Knötchen selbst enthalten rothe Blutkörperchen in ihren Fortsätzen nach den interalveolären Bindegewebszügen. Auch andere, mehr follikelähnliche Lymphknötchen mit reihenförmig angeordneten Lymphzellen führen Blut zwischen den Zellreihen, das offenbar von Interalveolarsepten dahin vorgedrungen ist.

Subpleurale Lymphbahnen voller Blut, viel rothe Blutkörperchen auch in den Lücken und Spalten des Pleuragewebes selbst. Nirgends lässt sich nachweisen, dass Blut von den peripherischen Alveolen aus durch die Pleura hindurchgetreten ist.

Versuch 4.

Grosses graues Kaninchen. Halsschnitt wie bei No. 1. Tod nach 30 Sec.

Trachea voller Blut, Duct. thorac. frei, beide Pleurahöhlen leer.

Auf der hinteren und diaphragmalen Fläche beider Lungen unter der Pleura grössere und kleinere insulare Heerde von blutrother Farbe, links etwas mehr als rechts. In der Nähe des Hilus confluiren dieselben. Zerstreute emphysematöse Bezirke in beiden Lungen.

Die Hilusdrüsen erscheinen schon makroskopisch bluthaltig.

Befund an Trachea und Lungen wie bei 1. Bronchialdrüsen führen viel freie Blutkörperchen in den peripherischen Lymphsinus, etwas weniger in den Lymphbahnen des Marks. Follikel und Follicularstränge enthalten kein Blut.

Spärlich vorhandene bronchiale Lymphknötchen verhalten sich wie 2 und 3.

Versuch 5.

Grauweisses, noch nicht ausgewachsenes Kaninchen. Nach Durchtrennung der Trachea und der Carotiden wird nur einmal unter schlürfendem Geräusch Blut aspirirt. Tod nach 18 Secunden.

Ductus thoracicus enthält weissliche Lymphe, keine Blutkörperchen.

Pleurahöhlen sind leer.

Auf beiden Lungen zerstreute dunkelrothe Heerde verschiedener Grösse unter der Pleura; am grössten sind dieselben an dem hinteren unteren Abschnitt des rechten Oberlappens.

Hilusdrüsen sichtlich bluthaltend.

Trachealschleimhaut ist mikroskopisch untersucht frei von Blut; im peritrachealen Gewebe tiefer Stufenschnitte ist Saftbahninjection mit rothen Blutkörperchen nachweisbar, desgleichen im peribronchialen Gewebe.

Die Lungen enthalten, den Heerden entsprechend, viel Blut in Alveolen, Alveolarsepten und lobulären Bindegewebszügen. Perivasculäre und peribronchiale Lymphbahnen bluterfüllt; die entsprechenden Lymphknötchen enthalten spärliche rothe Blutkörperchen nur in den peripherischen Zonen.

Bronchialdrüsen enthalten viel Blut in den perifolliculären Räumen; ganz vereinzelte Blutkörperchen liegen an der Innenseite der Follikel; die Lymphgänge des Markes sind ganz frei von Blut. Follikel und Follicularstränge ebenfalls frei.

Versuch 6.

Einem grauweissen, fast ausgewachsenen Kaninchen Trachea und beide Carotiden durchschnitten und das untere Schnittende der Trachea so fixirt, dass von der Wunde aus möglichst viel Blut aspirirt werden konnte. Nach 3 deutlich schlürfenden Inspirationen Tod. 18 Secunden.

Duct. thoracicus ohne Blut.

Beide Pleurahöhlen leer.

Auffallend wenig Blutheerde unter der Pleura, dagegen viel Blut in den centralen Abschnitten der verschiedenen Lungenlappen nahe am Hilus. In den Bronchien Blutgerinnsel.

Pleura an mehreren Stellen bläschenförmig abgehoben.

Bronchialdrüsen voller Blut.

Mikroskopischer Befund wie oben 1—5.

Mehrere Lungenschnitte lassen sehr schön erkennen, wie die rothen Blutkörperchen zwischen den Alveolarepithelien liegen und in's Gewebe eindringen.

Versuch 7.

Weisses, mittelgrosses Kaninchen. Trachea präparirt, quer durchtrennt, das untere Ende mit Pincette fixirt, hernach die Carotiden geöffnet. Tod nach 36 Secunden.

Duct. thoracicus ohne Blut.

In der rechten Pleurahöhle wenig blutige Flüssigkeit.

Beide Lungen enthalten viel Blut, namentlich hinten und unten. Lungenränder blassrosa mit vielen emphysematösen Stellen. An einer Stelle des rechten lateralen Unterlappens ist die Pleura perlschnurartig emporgehoben.

Zwei seitlich des linken Hauptbronchus unterhalb der Bifurcation gele-

gene, sichtlich blutführende Lymphdrüsen werden ausgeschnitten und zu Serienschnitten separat gehärtet.

Mikroskopisch erweisen sich Trachealmucosa und peritracheale Lymphknötchen frei von Blut. Lungenalveolen sind vielfach erweitert, gruppenweise bluterfüllt.

Rothe Blutkörperchen in vielen Alveolen netzförmig zwischen den Alveolarepithelien angeordnet.

Pulmonale Lymphknötchen sind spärlich vorhanden und enthalten nur sehr wenig Blut.

Perivasculäre und peribronchiale Lymphgefässe prall angefüllt mit Blut. Im Verhältniss dazu enthalten die peribronchialen Knötchen, auch diejenigen, welche direct in's Lumen eines Lymphgefässes hineinragen, nur wenig Blut. In der Peripherie mehrerer Knötchen sind kleine Ganglien; eines derselben, aus 6 grossen Zellen bestehend, liegt sogar innerhalb eines peribronchialen Lymphknötchens (vgl. Fig. 2). Im Centrum mehrerer Knötchen ist schwarzes Kohlenpigment. Rothe Blutkörperchen sind im Gewebe der pulmonalen Pleura bis unter das Endothel vorgedrungen; vereinzelte liegen aussen auf der Pleura.

Die zu Serienschnitten verwendeten Bronchialdrüsen sind in ihren Lymphbahnen total bluterfüllt. Die Vasa afferentia ganz weit, ausgebuchtet, Vas efferens ohne Blut; ebenso Follikel und Follicularstränge.

Versuch 8.

Gelber junger Pinscher. Trachea präparirt, durchtrennt, das sich retrahirende Ende fixirt, hernach beide Carotiden geöffnet. Tod nach 2 Min. 8 Sec.

Duct. thoracic. enthält kein Blut.

Beide Pleurahöhlen sind leer.

Unter der Pl. pulm. den wenig ausgiebigen Aspirationen entsprechend wenig Blutflecke.

Im mediastinalen Fett und im Mediast. selbst blutrothe Punkte und Knötchen. Blutführende Lymphgefässe im Mittelfell nicht zu erkennen.

Bronchialdrüsen prall anzufühlen, anscheinend viel Blut enthaltend. Die oberhalb der Bifurcation liegenden Trachealdrüsen blutfrei.

Die frische Untersuchung der Pl. mediast. ergab, dass deren Lymphknötchen nur Blut in den knäuelartig angeordneten Gefässen enthalten, nirgends Blut ausserhalb der Gefässbahnen.

Lungenpräparate lassen an vielen Stellen rothe Blutkörperchen netzförmig angeordnet zwischen den Alveolarepithelien erkennen. Interalveolare und interlobuläre Septa voller Blut, ebenso die tiefen Lymphgefässe. Pulmonale Knötchen in geringer Zahl verhalten sich wie oben. Pleura pulm. enthält Blut in den interfibrillären Räumen. Vereinzelte Blutkörperchen auch aussen auf der Pleura, jedoch nicht constant und regelmässig.

Versuch 9.

Einem jungen Jagdhund in Morphiumnarkose Luftröhre und Carotiden wie bei Versuch 8 durchschnitten. Tod in 3 Minuten.

Im Ductus thoracicus, an der Einmündungsstelle in die Vena subclavia, woselbst die Präparation einige Schwierigkeiten bot, blutrothe Lymphe. Nach dem Einführen der Canüle in den Ductus entleert sich jedoch nur anfangs blutige, gleich nachher milchweisse, blutfreie Lymphe.

Pleurahöhlen sind leer.

Aus der Trachea fliesst blutiger Schaum. Lungen auf der hinteren Fläche mit vielen circumscripten Blutheerden unter der Pleura. Auf Schnitten in's Gewebe sind verschiedene Lappen am Hilus mit Blut förmlich durchtränkt. Vordere und obere Partien blutfrei.

Bronchialdrüsen und einige Drüsen an der Bifurcation bis zu 1 cm oberhalb derselben bluterfüllt. Eine der Bronchialdrüsen liefert an Schnitten durch die Mitte vorzügliche Bilder derart, dass im perifolliculären Raume freie Blutkörperchen enthalten sind, viel mehr Blut aber liegt an der Innenseite der Follikelzone, während nach dem Centrum bezw. dem Hilus der Drüse zu die Lymphgänge ganz frei sind von Blut. Bronchiale Lymphknötchen in geringer Zahl vorhanden, dagegen sehr viele subpleurale, welche auf der den peripherischen Alveolen bezw. Alveolarsepten zugekehrten Seite Blut zwischen den Zellen darbieten.

Interfibrilläre Räume der Pleura pulm. bluterfüllt, ebenso verschiedene subpleura Lymphgefässe.

Lungengewebe wie sonst.

In den Knötchen des Mediastinums und dessen Falten kein Blut.

Versuch 10.

Einem schwarzen Kaninchen werden durch eine Trachealcanüle 30 ccm frischen, defibrinirten Hammelbluts infundirt. Tod nach $3\frac{1}{2}$ Minuten.

Duct. thorac. führt blutfreie Lymphe.

Beide Pleurahöhlen sind leer.

Die linke Lunge ist total voller Blut, aber nicht feuchter auf dem Durchschnitt als gewöhnlich, ebenso der rechte Mittel- und mediale Unterlappen. Im rechten Ober- und lateralen Unterlappen vereinzelte Blutheerde unter der Pleura. Trachea und Hauptbronchi wie immer. Viele Alveolengruppen ganz bluterfüllt, andere enthalten nur wenig Blut, dagegen ist das interstitielle Bindegewebe fast überall sehr blutreich.

Die tiefen und oberflächlichen Lungenlymphgefässe sind in prachtvoller Weise mit Blut erfüllt.

Die peribronchialen und pulmonalen Lymphknötchen enthalten mehr Blut als in allen bisherigen Fällen (längere Dauer der Aspiration und grössere Blutmenge). Auch mehrere anscheinend in Lymphgefässe hineinragende Knötchen haben Blut aufgenommen.

Sämmtliche Bronchialdrüsen enthalten Blut, aber in so verschiedener Menge, dass bei einer z. B. nur an einer umschriebenen Stelle des perifolliculären Raumes Blut liegt, während eine andere an der ganzen Peripherie der Follikel Blut führt und wieder andere das Blut in allen Lymphbahnen bis in die Nähe des Hilus nachweisen lassen.

Follikel und Follicularstränge durchweg frei von Blut.

Aussen auf der Pl. pulm. vereinzelte unregelmässig zerstreute rothe Blutkörperchen.

Mediastinale Pleura und deren Knötchen führen kein Blut.

Versuch 11.

Nach Ausführung der Tracheotomie in Morphiumnarkose wird in die linke Carotis eines Jagdhundes eine Canüle eingebunden und diese mit der Trachealcanüle durch einen mit 0,75 pCt. NaCl gefüllten Gummischlauch verbunden. Es wurden beträchtliche Mengen von Blut aspirirt. Tod 6 Minuten nach Eröffnung der Carotis.

Lungen enorm blutreich; rechts und links gleichmässig. Die ganze Lungenoberfläche mit Ausnahme der emphysematösen Ränder und einiger gleichbeschaffener Partien im Oberlappen gleichförmig blutroth.

Die linke Lunge ist an einer Stelle durch eine pseudomembranöse Brücke an der Costalwand adhärent. Die Brücke, sowie die Umgebung der Adhäsionsstelle an der Costalwand sehen blutig imbibirt aus.

In der linken Pleurahöhle wenig flüssiges Blut.

Trachealschleimhaut zeigt viele Becherzellen, keine rothen Blutkörperchen, weder zwischen den Epithelien, noch unterhalb derselben in Mucosa oder Submucosa. Eine Lymphdrüse an der vorderen Fläche oberhalb der Bifurcation bis in die Nähe des Hilus enthält Blut, ebenso ein neben der Drüse gelegenes lappenförmiges Knötchen lymphatischen Gewebes, mit reihenförmiger Anordnung der Lymphzellen.

Die Vasa afferentia der Drüse sind strotzend voller Blut; in deren Umgebung Injection der Saftbahnen mit Blut.

Lungen bieten nichts von dem bisher Beschriebenen Abweichendes dar.

Die Lymphknötchen der Pl. mediast. enthalten grösstentheils kein Blut ausserhalb der Gefässbahn, an einzelnen jedoch hat es den Anschein, als drängen von der Peripherie her rothe Blutkörperchen zwischen die lymphoiden Zellen ein.

Versuch 12.

Ein schwarzweisser, mittelgrosser Jagdhund wird tracheotomirt; in die linke Carotis wird eine Canüle eingebunden und diese durch einen Gummischlauch, welcher mit 0,75 pCt. NaCl gefüllt ist, mit der Trachealcanüle in Verbindung gebracht.

Grosse Blutmengen wurden aspirirt; im ersten Moment Hustenreiz, dann längere Zeit hindurch ruhige und tiefe Inspirationen. Hierauf wieder starkes Husten mit Auswurf von viel blutigem Schaume. Nach 6 Minuten sistirt unter intensiven Convulsionen die Respiration, nach 8 Minuten der Herzschlag.

Duct. thoracicus enthält ganz blutfreie Lymphe; die Pleurahöhlen sind leer. Der linke Oberlappen im hinteren und unteren Abschnitt mit zahlreichen blutrothen insulären Heerden unter der Pleura. Auf dem Unterlappen confluiren die Heerde derart, dass der ganze hintere Abschnitt blut roth erscheint.

In der rechten Lunge ebenfalls zahlreiche inselförmige Blutheerde unter der Pleura, jedoch nirgends confluirend.

Auf dem Durchschnitt erscheint das Gewebe sämmtlicher Lappen von blutrothen Inseln dicht durchsetzt.

Pl. pulmon. ist vollkommen glatt, nach dem Hilus zu lässt sich eine feine sternförmige Zeichnung bluterfüllter subpleuraler Lymphgefässe erkennen.

Die Lymphdrüsen am Hilus und an den Hauptbronchis bis zur Trachealbifurcation sind bluterfüllt; einige der Drüsen enthalten ausser Blut noch schwarzes Pigment.

Auf der Pleura mediastin. und deren zum Zwerchfell gehenden Falten treten die weisslichen Lymphknötchen sehr deutlich hervor, deutlicher Blutgehalt derselben ist mit freiem Auge nicht nachweisbar. Mikroskopisch ergiebt sich bezüglich der Trachea, der Bronchi und der Lungen derselbe Befund wie bisher; ebenso in den Lymphdrüsen.

Auf der Pleura mediastin. lässt sich kein Blut nachweisen. Die mediastinalen Knötchen zeigen ein bluterfülltes Capillarnetz, nirgends aber Blut ausserhalb der Gefässbahn.

Versuch 13.

Einem mittelgrossen grauweissen Kaninchen werden 45 ccm angeriebener chinesischer Tusche durch eine Trachealcanüle langsam infundirt. Tod nach 15 Minuten.

Duct. thorac. führt milchige Lymphe. Beide Pleurahöhlen sind völlig leer. Pleura parietal., diaphragmat. und med. ganz klar und glänzend.

Die ganzen Lungen mit einziger Ausnahme einer schmalen Zone an den vorderen Rändern sind kohlschwarz, keine Zeichnung mehr auf deren Oberfläche zu erkennen.

Mikroskopisch untersucht wurden besonders Pleura intercostalis und mediastinalis, welche sich auch in der That frei von Tuschkörnchen erwiesen.

Lungengewebe war wegen Ueberfüllung mit Tusche zu detaillirter Untersuchung wenig geeignet.

Versuch 14 [1]).

Durch eine mit Gummischlauch und Trichter armirte Trachealcanüle werden einem jungen Hunde von mittlerer Grösse 70 ccm Tusche in die Luftröhre eingegossen.

Nach 16 Minuten Tod durch Chloroform.

Duct. thoracicus ist frei von Tusche. Beide Pleurahöhlen enthalten ganz wenig wasserhelle Flüssigkeit, kein einziges Tuschekörnchen.

Beide Lungen bieten auf dem Durchschnitte in sämmtlichen Lappen eine gleichmässige, schwarzfleckige Zeichnung dar. Das Lungengewebe ist

[1]) Von der Mittheilung dreier weiteren Versuche, welche ganz analog wie Versuch 14 ausgeführt wurden und genau dieselben Resultate lieferten, nehme ich Abstand.

nur mässig feucht, keineswegs feuchter als gewöhnlich. Knötchen sind auf der Pleura mediast. und deren diaphragmalen Falten in grosser Zahl vorhanden; sie sind durchweg von weisser Farbe. Pleura costalis zeigt keinerlei Veränderung.

Die bronchialen Lymphdrüsen sind prall anzufühlen, von grauschwarzer Farbe. Auf dem Durchschnitt erscheint die intensivste Schwarzfärbung an der Innenseite der Follikel.

Die Lymphdrüsen oberhalb der Trachealbifurcation, ebenso diejenigen am Sternum, Jugulum u. s. w. sind unverändert.

2. Verhalten der aspirirten Stoffe im Bronchialbaum.

Wenn ich die Ergebnisse der eben geschilderten Aspirationsversuche einer gemeinsamen Betrachtung unterziehe, so ergiebt sich für Trachea und Bronchi Folgendes:

Bei den Versuchen mit Aspiration frischen Blutes fand sich in der Luftröhre gewöhnlich ein strangförmiges Gerinnsel, welches — beim aufgebundenen Thiere — der hinteren Wand auflag und nur wenig bis unter die Bifurcation in den einen oder den anderen Hauptbronchus hinabreichte. Die übrigen Bronchi waren stets frei von Gerinnselbildungen, dagegen waren sie, soweit sich dies in den grösseren Bronchis nachweissen liess, mit blutigem Schaume erfüllt.

Ganz analog fand sich bei einigen Versuchen mit Tuscheaspiration, dass ein Theil der Tusche sich mit Trachealsecret zusammengeballt und in Form eines feinen schwarzen Fadens sich durch die ganze Trachea herab erstreckt hatte. Selten lagen noch an anderen Stellen des Bronchialbaums zusammengeballte Farbstoffklumpen. Gewöhnlich vertheilte sich die Tusche auf der Bronchialschleimhaut so gleichmässig, dass sie dieselbe mit einem feinen grauen Belage überzog.

Mikroskopisch war das Verhalten der rothen Blutkörperchen bezw. Tuschekörnchen der Tracheobronchialmucosa gegenüber insofern überraschend, als Blut und Tuschebelag von der Schleimhautoberfläche ganz scharf abgegrenzt und von ihr meist durch einen schmalen Saum feinkörnigen Schleimes geschieden war.

Wo Blut oder Tusche der Schleimhaut in dichterer Schicht auflagerten, befanden sich in der letzteren kleinere und grössere vacuolenähnliche, meist rundliche Hohlräume, welche offenbar den Luftblasen des Schaumes entsprachen.

Ein Eindringen der corpusculären Elemente zwischen die Cylinderepithelien der Schleimhaut habe ich, trotzdem ich in sehr zahlreichen Schnitten eifrig darnach suchte, nirgends finden können. Auch in den Epithelzellen der Schleimhaut fand ich niemals Blutkörperchen oder Tusche, wie z. B. Knauff[1]) Kohlenpartikelchen in den Becherzellen und Arnold[2]) Staub in proliferirenden Epithelien gesehen haben.

Wenn in einem oder dem anderen Präparate scheinbar ein vereinzeltes Körperchen zwischen zwei Epithelien lag, so konnte ich jedesmal mit Hülfe starker Vergrösserung nachweisen, dass dasselbe bei genauer Einstellung der Zellen undeutlich wurde und verschwand, mithin nicht im Gewebe selber liegen konnte.

Ich kann überhaupt nicht genug betonen, wie es bei der Beurtheilung der Lagerung dieser kleinen corpusculären Elemente — ob im Gewebe zwischen den Zellen oder auf dem Gewebeschnitt — der grössten Vorsicht bedarf. Man kann nehmlich, trotz sorgfältigster Einbettung der Präparate in Celloidin nicht vermeiden, dass bei Anfertigung der Schnitte eine kleine, unsichtbare Rauhigkeit des Messers einzelne Körperchen von irgend einer Stelle des Präparates nach einer anderen verschleppt. Von der Möglichkeit einer Verunreinigung der Präparate bezw. Utensilien mit Blut oder Spuren von Tuschekörnchen will ich gar nicht reden, weil es sich von selbst versteht, dass man solche Vorkommnisse so weit es möglich ist, vermeiden muss.

Täuschungen durch solche Zufälligkeiten sind nur dadurch zu umgehen, dass man eine grosse Zahl von Präparaten verschiedener Schnittrichtungen untersucht.

So wenig wie zwischen den Epithelzellen der Mucosa gelang mir der Nachweis der fraglichen corpusculären Gebilde in den Saftbahnen des tracheobronchialen Gewebes.

Auch die grösseren Lymphbahnen im trachealen und peritrachealen Bindegewebe waren frei von ihnen. Dagegen waren die peribronchialen Lymphgefässe im Lungenbindegewebe erfüllt mit diesen Körperchen: dieselben schienen mir jedoch nicht von der Bronchialschleimheit aus aufgenommen zu sein, weil das

[1]) Knauff, Das Pigment der Respirationsorgane. Virchow's Archiv Bd. 39.

[2]) Arnold, a. a. O. S. 70.

Saftkanalsystem an den betreffenden Stellen der Schleimhaut leer war.

Es ist um so auffälliger, dass die mikroskopische Untersuchung der Trachea und der Bronchi eine Aufnahme corpusculärer Elemente nicht ergeben hat, weil doch an der Schleimhaut die zur Aufsaugung geeigneten Vorrichtungen keineswegs fehlen.

Sikorsky[1]) fand beim Eingiessen einer wässerigen Lösung von carminsaurem Ammoniak zwischen den Cylinderzellen der Bronchialschleimhaut Bildungen, von welchen aus feine Gänge zu einem in Mucosa und Submucosa dicht verzweigten Netzwerk von Kanälchen hinziehen, welche letzteren ihrerseits wieder mit grösseren (Lymph-) Stämmen in Verbindung stehen.

In ganz ähnlicher Weise fand Küttner[2]), dass sich nach Aspiration saturirter Lösungen indigoschwefelsauren Natrons das letztere zwischen den Epithelzellen der Bronchi körnig ausscheide.

Auch Klein[3]) beschreibt in Uebereinstimmung mit Sikorsky ein Netzwerk in Mucosa und Submucosa des Bronchialbaums und giebt an, dass durch Pseudostomata dessen Zusammenhang mit der Oberfläche des Epithels vermittelt werde.

Endlich hat Arnold[4]) zwischen den Cylinderepithelien — also offenbar in den Wurzeln oder wenn man will in den Endverzweigungen der tracheobronchialen Lymphbahnen — mit Staub beladene Wanderzellen gesehen; allerdings konnten sich dieselben ebenso gut auf dem Wege der Auswanderung als auf dem der Einwanderung befunden haben. Arnold[5]) neigte sich der ersteren Annahme zu, weil er die staubführenden Zellen erst nach langdauernder Inhalation, namentlich aber nach längerer Sistirung derselben vorwiegend an solchen Stellen fand, wo stauberfüllte Lymphknötchen der Bronchialwand anlagen.

[1]) Sikorsky, Ueber die Lymphgefässe der Lungen. Centralbl. f. d. med. Wiss. 1870. No. 52.

[2]) Küttner, Centralbl. f. d. med. Wiss. 1875. No. 41.

[3]) Klein, The anatomy of the lymphatic System. II. The Lung. London 1875.

[4]) Arnold, a. a. O. S. 70.

[5]) Vergl. auch Schottelius, Experimentelle Untersuchungen über die Wirkung inhalirter Substanzen. Virchow's Archiv Bd. 73. S. 537.

Trotz der Existenz von Vorrichtungen in der Tracheobronchialschleimhaut, welche zu einer resorbirenden Function geschaffen sind, hat unter den Bedingungen, wie sie bei meinen Aspirationsversuchen gegeben waren, eine Aufnahme von corpusculären Elementen aus dem Lumen der Trachea und der grösseren Bronchi nicht stattgefunden.

Ich möchte hier gleich hervorheben, dass auch Staubinhalationsversuche niemals Staub oder Staubzellen in der Bronchialschleimhaut haben nachweisen lassen unter Bedingungen, welche unzweifelhaft auf eine Einwanderung vom Lumen aus hätten schliessen lassen.

Wenn es nun in Anbetracht der Verschiedenheit zwischen den Aspirationsversuchen mit Flüssigkeiten, welche wie Blut oder Tusche körperliche Elemente suspendirt enthalten und den Inhalationsversuchen mit staubförmigen Körpern, nicht gestattet ist, so ohne weiteres deren Resultate mit einander zu vergleichen, so möchte ich hier doch die Frage aufgeworfen haben, ob sich meine, gegen die Aufnahme corpusculärer Elemente aus dem Bronchiallumen sprechenden Versuchsresultate nicht zu Gunsten derjenigen Anschauung verwerthen liessen, welche die in der Bronchialmucosa beobachteten Staubzellen als auf dem Wege der Auswanderung befindlich, deuten?

Der Umstand, dass Flüssigkeiten vom Bronchiallumen aus in's Saftkanalsystem und in die Lymphbahnen übertreten, kann selbstverständlich nicht dieser Frage verneinend gegenübergestellt werden. Uebrigens bin ich weit entfernt davon, eine Einwanderung kleinster Körperchen vom Bronchiallumen aus ganz leugnen zu wollen, obschon ich in den Flimmerepithelien der Bronchialmucosa Vorrichtungen sehe, welche sowohl einer Ablagerung fremder Körperchen auf der Schleimhaut als auch einer Einwanderung solcher zwischen die Zellen entgegenwirken sollen. Dass im Gegentheil intactes Flimmerepithel unter normalen Verhältnissen geeignet ist, eine Aufnahme corpusculärer Elemente in die Saftbahnen der Schleimhaut zu verhindern, erscheint mir um so mehr plausibel, als auf die resistente Bronchialwand die durch die Respirationsbewegung bedingte Saug- und Druckwirkung nicht in ähnlicher Weise einen resorptionsbefördernden Einfluss haben kann, wie auf das Lungengewebe.

3. Verhalten der aspirirten Stoffe im Lungengewebe und in den bronchialen Lymphdrüsen.

Makroskopischer Befund.

Dem Gesetze der Schwere und der ansaugenden Wirkung der Inspirationen folgend, wahrscheinlich auch beeinflusst von den Bewegungen der Bronchi[1]) gelangte die in die Trachea infundirte Flüssigkeit in die Endverzweigungen des Bronchialbaumes, in die Alveolargänge und in die Lungenalveolen.

Zusammengehörige Gruppen der letzteren, einzelne Läppchen und Gruppen von Lungenläppchen füllten sich mit Blut oder Tusche und präsentirten sich als unter der Pleura gelegene oder im Lungengewebe zerstreut liegende, nicht scharf umschriebene Heerde von blutrother bezw. intensiv schwarzer Farbe.

Die Vertheilung dieser Heerde liess keine bestimmte Gesetzmässigkeit erkennen. In denjenigen Fällen, in welchen verhältnissmässig wenig Blut aspirirt worden war, fanden sich jene insulären Heerde in der Nähe des Hilus der verschiedenen Lappen, also in den untersten Abschnitten der Oberlappen und den oberen Abschnitten der Unterlappen.

Bei reichlicher Aspiration waren an den genannten Stellen die Heerde confluirt und die betreffenden Abschnitte dementsprechend gleichmässig gefärbt, während in dem weiter vom Hilus entfernt gelegenen Lungenbezirken nur zerstreut liegende, insuläre Heerde nachweisbar waren.

Die Spitzen der Oberlappen und die vorderen Ränder beider Lungen waren gewöhnlich frei von den aspirirten Stoffen.

Auf Durchschnitten zeigten die verschiedenen Lungenlappen analog der fleckigen Zeichnung der Pleura, im Lungengewebe zerstreut liegende Heerde von rundlicher Form und Stecknadelkopf- bis Linsengrösse, welche von dem blassrothen Lungengewebe ganz scharf abgegrenzt waren und dadurch ein ganz zierliches Bild darboten.

Auch hier war zu beobachten, wie einzelne Heerde zu grösseren confluirten, einige Male in so ausgedehntem Maasse,

[1]) Cf. Sehrwald, Ueber die percutane Injection von Flüssigkeiten in die Trachea etc. Deutsch. Archiv f. klin. Med. 1886. Bd. 39. S. 174.

dass die betreffenden Lungenabschnitte gleichmässig blutroth bezw. kohlschwarz waren.

An der Lungenoberfläche waren mit freiem Auge blut- bezw. tuscheerfüllte Lymphbahnen nur am Hilus zu erkennen. Die bluterfüllten waren von Venen nur sehr schwer zu unterscheiden, so dass mit Sicherheit nur die tuscheführenden Lymphgefässe mit freiem Auge als solche diagnosticirt werden konnten.

Freies Blut in den Pleurahöhlen fand ich nur in 2 vereinzelten Fällen, Tusche niemals. Die beiden Fälle betrafen ein Kaninchen (Versuch 7) und einen Hund (Versuch 11). Beim ersteren Falle war die Menge des freien Blutes eine äusserst geringe, auch konnte von vornherein die Möglichkeit nicht ausgeschlossen werden, dass bei Gelegenheit der Section etwas Blut zufällig in die Pleurahöhle hineingeflossen wäre. Ausserdem war in diesem Falle das Emphysem, welches sich übrigens bei mehreren Versuchen constatiren liess, so stark ausgesprochen, dass ich daran denken musste, ob nicht bei den heftigen Convulsionen, die in Blasen abgehobene Pleura an irgend einer Stelle geplatzt wäre. Ein Pneumothorax brauchte deshalb doch nicht die Folge der Pleuraverletzung zu sein, weil die kleine Wunde sich durch die Lungenelasticität sofort hätte wieder schliessen können.

Auch diese Möglichkeit wäre nicht von der Hand zu weisen, dass das Emphysem als solches schon einen Blutaustritt von den peripherischen Alveolen in die Pleurahöhlen begünstigen könnte, dadurch, dass beim Emphysem in den gedehnten Pleurabezirken die interendothelialen Räume und Stomata so erweitert würden, dass sie den Durchtritt rother Blutkörperchen und Tuschekörperchen gestatteten.

Ist also in Versuch 7 der Befund von etwas Blut in der rechten Pleurahöhle in keiner Beziehung einwandsfrei, so ist dies um so weniger der Fall bei Versuch 11. Hier war die Pleura der linken Lunge durch eine pseudomembranöse Brücke mit der Costalwand verwachsen, mithin dermaassen pathologisch verändert, dass man diesen Fall bezüglich der Durchlässigkeit oder Undurchlässigkeit der normalen Pleura pulmonalis für corpusculäre Elemente mit den übrigen Versuchen nicht ohne weiteres vergleichen darf. Es erinnert vielmehr die blutige Infiltration

der Pseudomembran und der Pl. pulmonalis in diesem Falle an die Befunde beim Menschen, bei welchen Kohle in der Pleura pulmonal., costalis und diaphragmalis abgelagert war.

Ich habe Fälle hochgradiger Anthrakose bei Herrn Geh. Rath Arnold vielfach zu sehen Gelegenheit gehabt — ich komme später noch einmal auf diese Fälle zurück — bei welchen die Pseudomembranen zwischen den stark anthrakotischen parietalen und visceralen Blättern der Pleura so massenhafte Kohlenablagerungen zeigen, dass man die Pseudomembranen als Bahnen des Uebertritts von Kohle aus der Pl. pulm. zur Costalwand zweifellos ansprechen musste.

Zur Vervollständigung des makroskopischen Befundes bei den Sectionen der Versuchsthiere möchte ich hier gleich die sichtbaren Veränderungen der Bronchialdrüsen kurz erörtern.

Von denjenigen Lymphdrüsen, welche der Region der Lunge und des Bronchialbaums angehören, waren die blutführenden gewöhnlich leicht von den blut- bezw. tuschefreien Drüsen zu unterscheiden. Sie waren dunkelroth bezw. grau oder grauschwarz gefärbt, meist auch etwas grösser und resistenter als die anderen Drüsen.

Am zahlreichsten waren die Lymphdrüsen, welche mit den durch die Lungen aspirirten Stoffen erfüllt waren am Hilus zu finden, weniger zahlreich in dem die Hauptbronchi umgebenden Bindegewebe und Fettgewebe, ganz vereinzelt an der Bifurcationsstelle und etwas weniges oberhalb derselben.

Im Allgemeinen hatte ich den Eindruck, als reichten die blut- oder tuscheführenden Lymphdrüsen beim Hunde verhältnissmässig höher herauf — $\frac{1}{2}$—1 cm über die Bifurcation der Trachea — als beim Kaninchen. Die höher oben im peritrachealen Gewebe gelegenen Lymphdrüsen waren bei den Aspirationsversuchen constant frei von den aspirirten Stoffen.

Auf Querschnitten bieten die Lymphdrüsen wechselnde Bilder dar, namentlich ist eine Verschiedenheit zwischen den blutführenden und tuscheführenden Drüsen sehr deutlich hervortretend. Die ersteren zeigen nehmlich sehr häufig ausserhalb und innerhalb der Follikel blutführende Zonen; viele sind sogar anscheinend auf dem ganzen Querschnitt gleichmässig mit Blut angefüllt.

Die tuscheführenden Lymphdrüsen dagegen zeigen die Tusche gewöhnlich nur in Form eines Ringes ausserhalb der Follikelzone, zwischen dieser und der Kapsel der Lymphdrüse. Im Innern der Drüse ist mit freiem Auge selten Tusche nachweisbar.

Mikroskopischer Befund in den Lungen.

Während in den Verzweigungen der Bronchi, soweit dieselben mit Flimmerepithel ausgekleidet sind, das inhalirte Blut sowohl wie die Tusche nur in oberflächliche Berührung mit der Schleimhaut kommen konnte, zeigte sich bei der mikroskopischen Untersuchung von Lungenschnitten, dass die genannten Stoffe in den Alveolargängen und Lungenalveolen mit deren epithelialer Auskleidung in viel engere Verbindung traten.

Wo die Alveolarlumina gänzlich mit Blut angefüllt sind, hält es schwer, feinere Structurverhältnisse deutlich zu erkennen; oft ist es sogar nicht möglich, das in der Alveole liegende Blut von dem schon in's Lungengewebe übergetretenen Blute zu trennen. Es ist daher erforderlich, zunächst solche Stellen der Lungenschnitte zu untersuchen, welche nur wenig Blut in den Alveolen enthalten.

Die rothen Blutkörperchen liegen in grösserer oder kleinerer Zahl der Alveolarwand meist dicht an.

Besonders günstige Stellen lassen erkennen, dass sie sehr oft zwischen den Alveolarepithelien haften und von der Fläche gesehen so zwischen denselben angeordnet sind, dass eine netzförmige Zeichnung gebildet wird, welche mit der Anordnung der interepithelialen Kittleisten völlig übereinstimmt. Vereinzelte Körperchen liegen schon im Gewebe, ebenfalls wieder zwischen den Alveolarepithelien oder schon tiefer im interalveolären Gewebe, in den Spalten und Saftkanälchen.

Oft ist es — gerade wie bei der Bronchialschleimhaut — ausserordentlich schwer zu entscheiden, ob die aspirirten rothen Blutkörperchen der Alveolenwand nur anhaften, oder ob sie schon in's Lungengewebe selbst eingedrungen sind. Es ist deshalb von Vortheil, die Lungenschnitte von Versuchsthieren, welche Tusche aspirirt haben, mit den Blutlungen zu vergleichen.

Diese Präparate zeigen in deutlichster Weise, wie auch die

Tuschekörnchen mit Vorliebe an der Stelle der interepithelialen Kittleisten haften. Unter dem Mikroskope stellen sich dann die betreffenden Alveolen so dar, als wären deren Epithelien mit einem schwarzpunctirten Contour eingefasst oder besser gesagt, als befände sich zwischen den Alveolarepithelien ein feinpunctirtes schwarzes Netzwerk. Ein ganz ähnliches Bild ist auch zwischen den Epithelien der Alveolargänge nachzuweisen, doch ist das Netzwerk an den letztgenannten Stellen, wie früher schon Ruppert[1]) bemerkt hat, engmaschiger als an den Alveolenwänden.

Den Alveolarepithelien selbst haften die Tuschekörnchen an verschiedenen Stellen mehr oder weniger eng und zahlreich an. Bei günstiger Schnittrichtung lässt sich erkennen, dass der grössere Theil dieser Körnchen aussen auf den Zellen liegt, nur wenige sind in die Zellen selbst eingedrungen. Bei den rothen Blutkörperchen habe ich ein Eindringen in die Alveolarepithelien nicht beobachtet.

Zu desquamativen Vorgängen wie Knauff, Ruppert, Arnold u. A. sie an den Alveolarepithelien bei Russinhalation beobachtet haben, ist es in meinen Versuchen nie gekommen, wahrscheinlich wegen der Kürze der Versuchsdauer und weil staubförmige Körperchen auf die Alveolarepithelien jedenfalls ganz anders einwirken, als in Flüssigkeiten suspendirte Stoffe. Es fehlten indessen staubhaltige Zellen in den Lungenalveolen nicht gänzlich, jedoch überschritten die wenigen Staubzellen, welchen ich hin und wieder einmal im Alveolarlumen begegnet bin, an Zahl nicht den normalen Befund in Lungen gesunder Thiere.

Von den interepithelialen Kittleisten der Alveolarwand aus sieht man die corpusculären Elemente — die Tuschekörnchen besser als die rothen Blutkörperchen — in das eigentliche Gewebe der Alveolarwand, in das interstitielle Lungenbindegewebe eindringen. Sie bilden feine Züge zwischen den Bindegewebszellen der Alveolenwand oder längs der elastischen Fasern derselben, welche sich, wie es namentlich an Tuschepräparaten recht hübsch zu sehen ist, vielfach mit den Blutcapillaren kreuzen.

[1]) Ruppert, Experimentelle Untersuchungen über Kohlenstaubinhalation. Virchow's Archiv Bd. 72. S. 20.

In den Verlauf dieser, den Saftkanälchen entsprechenden Züge sind grössere und kleinere ganz unregelmässige Lacunen von spindeliger oder sternförmiger Gestalt eingeschaltet, welche namentlich an den Septawinkeln und in den interlobulären Bindegewebszügen eine ganz augenfällige Grösse annehmen. Die durch Ablagerung oder Anhäufung von Tusche oder Blut gekennzeichneten Bahnen lassen sich leicht bis in die lymphatischen Räume im peribronchialen und perivasculären Bindegewebe und bis in selbständige Lymphgefässe hinein verfolgen, welche gewöhnlich zwischen Lungenarterien- und Bronchialast gelagert sind.

Je näher dem Hilus, desto grösser und zahlreicher sind die peribronchialen und perivasculären Lymphgefässe; zugleich sind sie vollkommen angefüllt mit rothen Blutkörperchen bezw. Tuschekörnchen. Viele Gefässäste sind hier förmlich in ein System concentrisch angeordneter Lymphräume eingebettet cfr. Fig. 2.

Ich habe beim Studium zahlreicher Lungenpräparate den Eindruck gewonnen, dass die zu dem tiefen Lymphgefässsystem der Lunge gehörigen Gebilde, wie die Saftbahnen, die in deren Verlauf eingeschalteten Lacunen und die Lymphgefässe selbst, in ihrer Grösse ausserordentlich wechselnd sind. Während man sie in normalen Lungen kaum beachtet, und sie auch an solchen Stellen von Lungenschnitten, welche nur wenig Blut oder Tusche aufgenommen hatten, wegen ihrer Kleinheit fast verschwinden, überraschen sie an denjenigen Stellen, welche viel Blut oder Tusche enthalten, geradezu durch die Grösse ihres Querschnittes.

Besonderer Erwähnung verdient es, dass die corpusculären Elemente in den Saftbahnen, Saftlacunen und Lymphgefässen der Lunge bis zu den Bronchialdrüsen frei waren, also nicht etwa an zellige Elemente gebunden; sie wurden demzufolge lediglich durch den Lymphstrom fortgeschwemmt und bedurften auf dem Wege von den Lungenalveolen zu den Bronchialdrüsen keines Vehikels, wie es z. B. Wanderzellen für einen Theil des inhalirten oder abgelagerten Staubes bilden. Nur bei den Präparaten, welche Aspirationsversuchen mit Tusche entstammten, waren in den Lymphbahnen neben einer überwiegenden Menge freier Tuschekörnchen auch eine Anzahl von Zellen nachweisbar, an welchen die schwarzen Körnchen zu haften schienen. Bei der ausserordentlichen Kleinheit der Tuschekörnchen ist es

schwer zu entscheiden, ob es sich bei diesen Zellen lediglich um ein mechanisches Anhaften der Körnchen an der Zellenoberfläche handelte[1]), oder um eine wirkliche Aufnahme in den Zellkörper.

Ich glaube aus dem Umstande, dass einerseits in den Lungenalveolen nur sehr spärliche, mit schwarzen Körnchen beladene Zellen sich fanden, welche übrigens auch schon vor dem Aspirationsversuche in der Lunge sich befunden haben können, während andererseits die Zahl der mit Tusche behafteten Zellen in den Lymphgefässen, je näher den Bronchialdrüsen, desto grösser wird, annehmen zu dürfen, dass bei den meisten Zellen erst im Lymphstrome die Anhaftung der Tuschekörnchen stattgefunden hat.

Dass einige Zellen ihre Tusche schon von der Alveolenwand aus mitgenommen haben, stelle ich keineswegs in Abrede, jedoch kann dieser Modus des Transportes im Vergleich mit den massenhaft frei im Lymphstrom transportirten Körperchen nur eine nebensächliche und mehr zufällige Rolle spielen.

Mikroskopischer Befund in den pulmonalen Lymphknötchen.

Den im Lungenbindegewebe zerstreut liegenden lymphatischen Gebilden, den sogenannten pulmonalen Lymphknötchen, welche von Burdon-Sanderson[2]), C. A. Ruge[3]), Klein[4]), Friedländer[5]), Schottelius[6]), Frankenhäuser[7]), namentlich aber von Arnold[8]) näher beschrieben wurden, habe ich bei

[1]) Cfr. Ponfick, Studien über die Schicksale körniger Farbstoffe im Organismus. Virchow's Archiv Bd. 48.

[2]) Burdon-Sanderson, Recent researches on tuberc. Edinburgh. med. Journ. XV. Ausserdem: Klein u. Burdon-Sanderson, Zur Kenntniss der Anatomie der serösen Häute im normalen und pathologischen Zustande. Centralblatt f. med. Wiss. 1872. No. 23.

[3]) C. A. Ruge, Einige Beiträge zur Lehre von der Tuberculose. Dissert. Berlin. 1869.

[4]) Klein, The anatomy of the lymphatic system. The Lung. London 1875.

[5]) Friedländer, Experimentelle Untersuchungen über chron. Pneumonie und Lungenschwindsucht. Virchow's Archiv Bd. 68. 1876.

[6]) Schottelius, a. a. O.

[7]) Frankenhäuser, Untersuchungen über den Bau der Tracheo-Bronchialschleimhaut. Dissertation Dorpat. 1879.

[8]) Arnold, Ueber das Vorkommen lymphat. Gewebes in den Lungen. Virchow's Archiv Bd. 80.

meinen Lungenuntersuchungen besonderes Augenmerk zugewendet. Die eigentlichen pulmonalen Knötchen, welche um Alveolargänge herum angeordnet, oder in grösseren interalveolären und interlobulären Bindegewebszügen gelagert sind, stehen hauptsächlich mit dem Saftkanalsystem in Verbindung. Ohne scharfe Abgrenzung setzen sie sich mit Ausläufern in das interstitielle Bindegewebe hinein fort und diese Ausläufer sind es, welche aus den betreffenden Saftbahnen corpusculäre Elemente — selbstverständlich auch Flüssigkeit — aufnehmen.

Die Aufnahme findet offenbar nur sehr langsam statt und es steht daher der Gehalt dieser Knötchen an Tusche oder Blut nicht in directem Verhältniss zum Reichthum des interstitiellen Gewebes an diesen Stoffen.

Von der Peripherie her dringen die Körperchen zwischen die lymphoiden Zellen des Knötchens ein und rücken in der Richtung nach dem Centrum zu vor. Die Kürze der Versuchsdauer ist in meinen Fällen dafür verantwortlich zu machen, dass die Körperchen nur wenig über die peripherische Zone der Lymphknötchen hinaus vorgedrungen waren. — Die peribronchialen und perivasculären Lymphknötchen, gewöhnlich grösser und regelmässiger structurirt als die pulmonalen, lassen ausser ihrem Zusammenhang mit dem Saftkanalsystem noch einen innigen Connex mit grösseren Lymphgefässen erkennen.

Bei manchen dieser Knötchen sieht man nehmlich, entweder excentrisch im lymphatischen Gewebe selbst gelegen ein bis zwei rundliche oder spaltförmige Lymphräume[1]), welche an solchen Stellen des Lungenschnittes, welche kein Blut oder keine Tusche enthalten, hell sind, an anderen jedoch mit Blutkörperchen oder mit Tuschekörnchen gänzlich angefüllt sind. Oder aber es fehlen diese Räume im Knötchen selber und es ist dann ein grösserer oder kleinerer Theil der Peripherie des Lymphknötchens derart von einem spaltförmigen Lymphraum umgeben, dass es den Anschein gewinnt, als wäre dasselbe ganz in die Wandung eines mit Endothel ausgekleideten Lymphgefässes eingelassen[2]). Vielfach ragt auch nur ein lappenförmiger Anhang eines Knötchens

[1]) Arnold, Ueber das Vorkommen lymphat. Gewebes in den Lungen. Virchow's Archiv Bd. 80. S. 315 etc.

[2]) Cf. Klein, a. a. O.

ziemlich weit in das Lumen eines Lymphgefässes hinein. Der Vergleich so beschaffener Gebilde mit einem in ein Reservoir eingetauchten Kohlenfilter liegt ausserordentlich nahe. Es ist ferner auch ganz plausibel anzunehmen, dass es die Function eines solchen, in ein Lymphgefäss hineinragenden Knötchens sei, irgend welche Stoffe, z. B. corpusculäre Elemente, aus ersterem anzusaugen. In einigen Präparaten sah ich in der That gerade diesen in ein Lymphgefäss eingetauchten, flottirenden Anhang peribronchialer Knötchen total angefüllt mit rothen Blutkörperchen. An Tuschpräparaten ist es mir nicht geglückt, solche Bilder aufzufinden, doch zweifle ich nicht, dass man ihnen gelegentlich noch begegnen wird.

Zu Gunsten einer jedenfalls nicht bedeutungslosen Function der peribronchialen Knötchen spricht der Umstand, dass namentlich in grösseren Knötchen dieser Art Ganglienzellen und Ganglienzellengruppen vorkommen. Sie liegen gewöhnlich peripherisch, noch im Gewebe des Knötchens selber, meist in der Nähe der Lymphräume. Ich habe dieses Vorkommniss mehrfach beobachtet, auch in einer Zeichnung (Fig. 1) wiederzugeben versucht.

Bezüglich der Lagerung der letztgenannten Knötchen möchte ich noch hinzufügen, dass dieselben gewöhnlich zwischen Bronchus und Lungenarterie so angeordnet sind, dass die Breitseite des Knötchens dem Bronchus zugewendet ist und bis an die Mucosa desselben heranreicht, während die entgegengesetzte Seite der Lymphgefässwand anliegt. Das Lymphgefäss wiederum, bezw. die Lymphräume, sind der Lungenarterie zugewendet. Ausserdem gehen seitliche Fortsätze des Knötchens in interalveoläre Septa des Lungengewebes über. Wie Fig. 1 zeigt, nimmt daher ein solches Knötchen sowohl aus dem Lungenbindegewebe und dessen Saftkanälchen als von dem Lymphgefässe aus corpusculäre Elemente in sich auf.

Werden nun die corpusculären Gebilde im Lymphknötchen einfach abgelagert oder von letzterem nach dem Bronchiallumen evacuirt?

Wie schon hervorgehoben, glaubt Arnold den Befund von Staub in diesen bronchialen Knötchen und in den ihrer Lage entsprechenden Stellen der Bronchialschleimhaut eher so deuten

zu dürfen, dass der Staub aus dem Lungengewebe aufgenommen wurde, durch das Knötchen hindurch in die Bronchialschleimhaut wanderte, um von da aus in das Bronchiallumen zur Expectoration ausgeschieden zu werden, als umgekehrt.

Als eine Stütze dieser Ansicht möchte ich noch einmal meine Versuchsresultate anführen, welche in unzweifelhafter Weise darthun, dass die corpusculären Elemente von der Lunge aus in die bronchialen Knötchen einwandern, während eine Aufnahme von der Bronchialschleimhaut aus in keinem einzigen Falle beobachtet wurde. Die Körperchen waren bei meinen Versuchen allerdings nur bis in die peripherischen Zonen der Bronchiallymphknötchen vorgerückt, indessen lässt die Richtung ihres Weges so wenig Zweifel zu, dass nur die kurze Versuchsdauer dafür verantwortlich gemacht werden kann, dass nicht dieselben Bilder entstanden sind, wie sie Arnold nach langdauernder Staubinhalation an den bronchialen Knötchen und den zugehörigen Bronchialschleimhautbezirken gefunden hat.

Mikroskopischer Befund in den subpleuralen Lymphknötchen und in der Pleura pulmonalis.

Es erübrigt noch an dieser Stelle der oberflächlichen Lymphbahnen und der in ihrem Rayon gehörigen subpleuralen Lymphknötchen in Kürze zu gedenken. Bekanntlich haben schon Wywodzoff[1]), Sikorsky[2]) und Klein[3]) nachgewiesen, dass die peripherischen Lungenalveolen ihre Lymphe nicht durch das eigentliche sogenannte tiefe Lungenlymphgefässsystem abführen, sondern durch die, der Pleura pulmonalis mehr zukommenden oberflächlichen Lymphbahnen. Scharf getrennt sind natürlicher Weise diese beiden Lymphgefässsysteme der Lunge von einander nicht, sondern stehen vielfach mit einander in Verbindung.

Ueber die Bahnen, auf welchen corpusculäre Elemente in

[1]) Wywodzoff, Die Lymphwege der Lunge. Zeitschr. d. Gesellsch. d. Aerzte in Wien. (Medic. Jahrbücher XI. S. 3) Bd. I. 1866.

[2]) Sikorsky, Ueber die Lymphgefässe der Lungen. Centralblatt f. d. med. Wiss. 1870. No. 52.

[3]) Klein, a. a. O.

die subpleuralen Lymphgefässe eintreten, muss man sich die Vorstellung machen, dass dieselben von den subpleuralen Alveolen aus auf dem Wege der Saftbahnen in diese hineingelangen [Arnold[1])]. In der That vermochte ich leicht nachzuweisen, dass bei meinen Versuchen die rothen Blutkörperchen bezw. die Tuschekörnchen von peripherisch gelegenen Alveolen aus, zwischen den Epithelien hindurch, in's Saftkanalsystem der Interalveolarsepta und des subpleuralen Gewebes vorrücken. An letztgenannter Stelle findet man nach reichlicher Aspiration die betreffenden corpusculären Elemente besonders zahlreich in den interfibrillären Räumen längs der elastischen Fasern des Pleuragewebes. Ganz ähnlich wie bei den pulmonalen Lymphknötchen dringen bei den subpleuralen von den peripherischen, interalveolären und interlobulären Bindegewebszügen und von den Saftspalten des subpleuralen Gewebes aus, Blutkörperchen und Tusche zwischen die Zellen ein und rücken sehr langsam in der Richtung gegen die Pleuraoberfläche vor.

Bis zur Pleuraoberfläche selbst habe ich leider in keinem Falle die in die Knötchen eingedrungenen Körperchen verfolgen können. Ich kann daher nicht beweisen, sondern nur vermuthen, dass ganz ähnlich wie die Bronchiallymphknötchen in das Bronchiallumen, die subpleuralen Lymphknötchen körperliche Elemente, welche sie aus der Lunge aufgenommen haben, in die Pleurahöhle auszuscheiden und dadurch eine Entlastung der Lunge herbeizuführen vermögen.

Bei sehr reichlicher Aspiration habe ich an verschiedenen Stellen die in die Saftbahnen der Pleura übergetretenen Körperchen, Blut sowohl als Tusche, bis dicht unter das Pleuraendothel verfolgen können. Rothe Blutkörperchen lagen bisweilen auch aussen auf der Pleura, in ganz regelloser Zahl und Anordnung. Tuschekörnchen habe ich an diesen Stellen nie gefunden. Es ist mir auch nicht geglückt, für die rothen Blutkörperchen mikroskopisch eine Durchtrittsstelle durch das normale Pleuraendothel nachzuweisen. Ich muss daher den Befund rother Blutkörperchen auf der Lungenpleura als eine zufällige Verunreinigung ansehen. Es ist nehmlich, trotz grösserer Sorgfalt bei der Section der Versuchsthiere nicht zu vermeiden, dass auf die Lungenober-

[1]) Arnold, a. a. O. S. 99.

fläche etwas Blut kommt. Bei den Versuchen mit Tusche ist eine solche Täuschung viel eher zu umgehen.

Bei Gelegenheit des Befundes von Blut in den Pleurahöhlen zweier Versuchsthiere (Versuch 7 und 11) habe ich die Frage erörtert, ob nicht eine pathologisch veränderte Lungenpleura corpusculären Elementen den Durchtritt in die Pleurahöhle gestatte. Ich hatte vor allen Dingen Emphysem und pleuritische Verwachsungen im Auge. Im Versuche 7, bei welchem ich emphysematöse Partien der Lungenoberfläche für den Durchtritt von Blut verantwortlich machen wollte, hat mir die mikroskopische Untersuchung der betreffenden Stellen keinen Anhaltspunkt zur Unterstützung meiner Anschauung gegeben. Indessen kann ich doch nicht die Möglichkeit ganz von der Hand weisen, dass bei chronischem, d. h. wirklichem Emphysem — in meinem Versuche handelte es sich ja nur um eine ganz acute Blähung einzelner peripherischer Lobuli — der Durchtritt kleiner Körperchen erleichtert sei.

Für den Versuch 11 konnte ich durch das Mikroskop sehr leicht den Beweis erbringen, dass in der That die pseudomembranöse Verwachsung den Uebertritt von Blut aus der Lunge sowohl in die Pleurahöhle als in die Costalpleura vermittelt hat.

Wenn also ein directer Durchtritt corpusculärer Elemente durch die normale Pleura pulmonalis an anderen Stellen als den pleuralen Lymphknötchen, nicht wahrscheinlich ist, so müssen wir fragen, was wird denn aus den in den Saftlacunen des pleuralen Gewebes liegenden Körperchen?

Soweit sie nicht im Gewebe selbst zurückgehalten und abgelagert werden, gelangen sie mit dem Saftstrome in die oberflächlichen Lungenlymphgefässe, welche sie nach dem Hilus und den dort gelegenen Lymphdrüsen weiter transportiren. Bei grösseren Thieren sind nahe am Hilus in der Pleura gelegene tuscheführende, oberflächliche Lymphgefässe bisweilen schon mit freiem Auge oder mit der Loupe zu erkennen.

Mikroskopisches Verhalten der resorbirten Körperchen in den Lymphdrüsen.

Ehe die Lymphgefässe der Lunge ihren Inhalt dem Ductus thoracicus zuführen, hat derselbe eine Reihe von Drüsen, die so-

genannten Bronchialdrüsen, zu passiren. Die letzteren nehmen die im Lymphstrome suspendirten corpusculären Elemente in solchen Mengen auf, dass die mit Fremdkörpern beladenen Drüsen leicht sichtbar sind und auffällige Veränderungen darbieten.

Die mit Blut erfüllten Drüsen sind braunroth, entweder mehr gleichmässig oder fleckig; die mit Tusche erfüllten grau, grauschwarz oder kohlschwarz.

Ausser durch die Farbe unterscheiden sich die betreffenden Drüsen von anderen, ebenfalls dieser Region angehörigen, aber von Blut oder Tusche freien Drüsen, durch ihre Grösse und ihre Consistenz; sie sind grösser, geschwellt und prall anzufühlen. Auch bezüglich der Lagerung der Lymphdrüsen gilt im Allgemeinen der Satz, dass die mit den genannten Stoffen erfüllten Drüsen tiefer, d. h. näher am Lungenhilus und an den Bronchialästen liegen, als die blut- oder tuschefreien Drüsen. Die höchste Grenze der noch Fremdkörper führenden Drüsen reicht, wie schon erwähnt, $\frac{1}{2}$—1 cm über die Bifurcationsstelle der Trachea hinaus.

Betrachtet man dünne Schnitte solcher Lymphdrüsen unter dem Mikroskope, so sieht man bei einer Reihe von Drüsen die Vasa afferentia ganz angefüllt mit rothen Blutkörperchen oder Tuschekörnchen, sich in den perifolliculären Raum der Drüse ergiessen. Von der Einmündungsstelle aus verbreiten sich die körperlichen Beimengungen der Lymphe in den peripherischen Lymphsinus nach allen Richtungen nahezu gleichmässig. Den körperlichen Elementen steht jedoch schon an den zahlreichen Septen und Maschen des perifolliculären Raumes ein erheblicher Widerstand entgegen, wenigstens sieht man sehr häufig, dass in der Umgebung der Einmündungsstelle des Vas afferens der Querschnitt des perifollicnlären Raumes offenbar durch Dehnung der elastischen Kapsel, oft mehr als doppelt so gross ist, als an Stellen, wohin noch keine Fremdkörperchen vorgedrungen sind. Desgleichen buchtet sich das Vas afferens nahe der Einmündungsstelle in die Drüse sehr stark aus.

Trotzdem scheint der Lymphstrom in den peripherischen Lymphsinus in der Drüse den verhältnissmässig geringsten Widerstand zu finden und es ist schon ein sehr grosser Theil der peripherischen Bahnen angefüllt, ehe die corpusculären Elemente

an der Innenseite der Follikel erscheinen. Bei einer ganzen Reihe der untersuchten Lymphdrüsen haben sich die vom Lymphstrom aus den Lungen fortgeschleppten Suspensionen überhaupt nur in den peripherischen Lymphsinus (Fig. 3) angesammelt und sind nicht weiter in das Innere der Drüse vorgedrungen [1]). Bei einer anderen Reihe von Lymphdrüsen dagegen thaten sie dies und zwar auf Bahnen, welche längs der interfolliculären Septa verlaufen und welche ich als directe Anastomosen zwischen corticalen und medullären Lymphbahnen ansehen möchte [2]).

Auf diesen Bahnen an die Innenfläche der Follikel gekommen, verbreiten sich da die corpusculären Elemente in einer der Follikelinnenfläche anliegenden Zone. Erst später gelangen sie in die eigentlichen nach dem Hilus hinführenden Lymphbahnen des Markes.

Der Uebertritt der Körperchen von den peripherischen Lymphsinus durch die Anastomosen in die Lymphbahnen an der Innenseite der Follikel wird beschleunigt und unterstützt durch die Contraction der an elastischen Fasern und glatten Muskelfasern — namentlich beim Hunde — sehr reichen Lymphdrüsenkapsel. In der That sieht man auch bei Hunden öfter als bei Kaninchen, die peripherischen Lymphsinus durch Contraction der Kapsel sehr eng und verhältnissmässig arm an corpusculären Elementen, während dieselben in den Lymphbahnen an der Innenseite der Follikel sehr reichlich vorhanden sind.

Von der letztgenannten Stelle aus ist nun auch ein Eindringen der Fremdkörperchen in die Follicularstränge zu beobachten. Dieselben wandern ganz ähnlich wie bei den pulmonalen Lymphknötchen von der Peripherie her in die Räume zwischen den lymphoiden Zellen ein, rücken aber nur äusserst langsam vor und kommen über die Randzone nicht hinaus.

In die Follikel selber habe ich nur ganz vereinzelte Körper-

[1]) Donders und Frey (a. a. O. S. 451) halten es für möglich, dass Lymphe aus den Vasis afferentibus nur durch die Umhüllungsräume der Follikel mit Vermeidung der Lymphgänge des Markes in die Vasa efferentia gelangen könne. Ich habe ein solches Verhalten bei meinen Versuchen nicht beobachtet.

[2]) Cfr. Frey, Handbuch der Histologie und Histochemie des Menschen. V. Aufl. 1876. S. 447.

chen von der Innenseite her eindringen sehen. Von dem peripherischen Lymphsinus aus ist mir dieser Nachweis nicht gelungen. Es entstehen zwar an vielen Schnitten, welche einzelne Follikel tangential getroffen haben, Bilder, welche man versucht ist, in dem Sinne der Einwanderung von Körperchen in die Follikel zu deuten, jedoch handelt es sich bei solchen Schnitten gewöhnlich nur um Einsenkungen des perifolliculären Raumes in die Follikeloberfläche, wodurch eine Täuschung sehr leicht herbeigeführt wird. Maassgebend in dieser Beziehung können daher nur Schnitte sein, welche durch die Mitte der Follikel gelegt sind; an diesen ist ein Eindringen von corpusculären Elementen von aussen her nicht zu constatiren.

Auch in der Richtung gegen den Hilus der Drüse dringen die corpusculären Elemente in den Lymphgängen des Markes nur äusserst langsam vorwärts. — Es ist mir beim Vergleichen von Lymphdrüsenpräparaten, welche Blut in den Lymphgängen enthielten mit solchen, welche Tusche aufgenommen hatten, ein bemerkenswerther Unterschied aufgefallen. In den Lymphgängen des Markes war vor allen Dingen das Blut viel reichlicher enthalten und viel weiter vorgedrungen als die Tusche. Die Maschenräume des Reticulum werden von den rothen Blutkörperchen nahezu ganz gleichmässig ausgefüllt; die Tuschekörnchen dagegen haften den Leistchen des Reticulum fest an und sind in den Maschenräumen selbst nur in den peripherischen Lymphräumen der Follikel in grösseren Mengen oder Häufchen zu finden, in den Lymphgängen des Marks dagegen niemals. Man findet im Gegentheil bei Lymphdrüsen, bei welchen die Tusche bis in das Mark vorgedrungen ist, in den Lymphgängen des letzteren eine dadurch sehr schön ausgeprägte reticuläre Zeichnung, dass die Leistchen des Reticulum durch die Anlagerung der Tuschekörnchen wie feinpunctirte Linien erscheinen. In diesem letztbeschriebenen Verhalten der Tuschekörnchen, in dem Verhalten nehmlich, dass die am weitesten in der Drüse vorgerückten Körnchen frei sind und nicht an Zellen gebunden, liegt auch der endgültige Beweis, dass die corpusculären Elemente zu ihrem Transporte von den Lungen nach den Lymphdrüsen keineswegs der Wanderzellen bedürfen, sondern dass sie,

wenn auch nicht ausschliesslich, so doch der Mehrheit nach lediglich durch den Lymphstrom fortgeschwemmt werden.

Woran liegt es nun, dass die rothen Blutkörperchen in den Lymphbahnen der Drüsen rascher weiterbefördert werden, als die Tuschekörnchen?

Die Versuchsbedingungen sind bei der Blutaspiration, wenigstens bei den Fällen, wo Blut mittelst einer Canüle in die Trachea geleitet wurde, und bei der Tuscheinfusion nicht wesentlich verschieden. Bei den Blutaspirationsversuchen treten allerdings die anämischen Convulsionen verhältnissmässig früher ein, als bei den Versuchen mit Tuscheaspiration, bei welchen zugleich behufs Tödtung der Thiere die Cruralarterien geöffnet worden waren. Dem entsprechend dauerten die letzteren Versuche durchweg etwas länger, als die ersteren und trotzdem war das Blut in den Drüsen in allen Fällen weiter vorgerückt als die Tusche.

Ich glaube, dass dieser auffallende Umstand lediglich durch die Beschaffenheit, besonders durch die physikalischen Eigenschaften der corpusculären Elemente bedingt ist.

Obschon nehmlich die rothen Blutkörperchen um ein vielfaches grösser sind als die Tuschekörnchen, sind sie doch für die Lungenlymphgefässe und die Bronchialdrüsen nicht in dem Maasse Fremdkörper wie die Tuschekörnchen. Sie mischen sich offenbar sehr leicht mit der Lymphe, bilden mit dieser ein inniges Gemenge, was die Tuschekörnchen nicht thun. Vermöge ihrer Structur, welche den rothen Blutkörperchen einen leichten Wechsel der äusseren Form und Gestaltung zulässt, sind sie im Stande Stellen zu passiren, an welchen die leicht zusammenklebenden Tuschekörnchen haften bleiben und ein Stromhinderniss finden.

Besonders interessant waren in dieser Beziehung einige Präparate von Lymphdrüsen, bei welchen sowohl Blut als Tusche gleichzeitig in denselben enthalten war.

Diese Präparate entstammten später zu erwähnenden Versuchen mit Injection von Tusche in die Pleurahöhle, wobei ich fehlerhafterweise die Lunge selbst angestochen und verletzt hatte, so dass von der Verletzung Blut und von der Injection Tusche in die Lungenalveolen gelangt war. In den untersuchten Lymph-

drüsen fand sich das Blut schon in den Lymphgängen des Markes, während nur wenige Tuschekörnchen in den peripherischen Lymphsinus nachweisbar waren.

An die Schilderung des Vorrückens der corpusculären Elemente in den Lymphdrüsen schliesst sich naturgemäss die Frage an, ob die Lymphdrüsen für kleine Körperchen durchgängig sind, oder ob die letzteren in den Lymphdrüsen zurückgehalten werden.

Die Autoren beantworten diese Frage in ganz verschiedener Weise. Zenker[1]) und Orth[2]) halten die Bronchialdrüsen aus dem Grunde, dass Staubmassen auch in höher gelegenen Trachealdrüsen nachgewiesen werden können, nicht für undurchlässig und glauben aus demselben Grunde auch an die Möglichkeit des Uebertritts von inhalirtem Staube in das Blut; desgleichen Soyka[3]), Ziegler[4]) und Slavjansky[5]). Letzterer Autor fand sogar mehrere Tage — 3, 5 und 6 Tage — nach der Infusion von in Flüssigkeiten suspendirten Farbstoffpartikelchen in die geöffnete Trachea, farbstoffhaltige (zinnober) weisse Blutkörperchen im Blute der Aorta abdominalis.

Weigert[6]) hält die Slavjansky'sche Beobachtung nicht für beweiskräftig, auch Arnold[7]) ist anderer Ansicht als Slavjansky, weil er nach sehr langedauernder Russinhalation niemals Staub in den Vasis efferentibus der Bronchialdrüsen, geschweige denn in denen der Trachealdrüsen hat nachweisen können. Arnold und Weigert halten demnach die Bronchialdrüsen für sicher abschliessende Filter. Wären dies übrigens die Lymphdrüsen nicht, so müsste jeder erwachsene Mensch auch Kohlenpigment in den Körperorganen aufweisen [(Weigert[8])].

An die Lösung der Frage über die Durchlässigkeit der

[1]) Zenker, Deutsch. Arch. f. klin. Med. II. 1866.
[2]) Orth, Lehrbuch. 1883.
[3]) Soyka, Prager med. Wochenschrift. 1878.
[4]) Ziegler, Lehrbuch. II. Aufl. § 265. 1885.
[5]) Slavjansky, Experimentelle Beiträge zur Pneumonoconiosislehre. Virchow's Archiv Bd. 48. 1869.
[6]) Weigert, Ueber den Eintritt des Kohlenpigments aus den Athmungsorganen in den Kreislauf. Fortschritte der Medicin. 1883.
[7]) Arnold, a. a. O.
[8]) Weigert, a. a. O. S. 442

Bronchialdrüsen bei meinen Versuchen bin ich auf zwei Wegen herangetreten.

Zuerst habe ich mehrere mit Blut oder Tusche prall erfüllte Bronchialdrüsen in Serienschnitte zerlegt, in der Absicht, das Vas efferens aufzusuchen und auf seinen Inhalt zu prüfen.

Dabei ergab sich der merkwürdige Befund, dass die rothen Blutkörperchen von den peripherischen Lymphsinus her die Lymphgänge des Markes bis heran zum Hilus ausfüllten, das Vas efferens selbst war dagegen leer. Auch in den Wurzeln des Vas efferens waren keine rothen Blutkörperchen aufzufinden.

Ich nenne diesen Befund merkwürdig aus dem Grunde, dass die rothen Blutkörperchen, obgleich sie den ganzen, grossen Widerstand in den Lymphbahnen der Drüsen bis zum Hilus überwunden hatten, doch nicht im Stande waren bis dahin vorzudringen, wo das Vas efferens seinen Anfang nimmt. Es muss offenbar an den Wurzelstellen des Vas efferens ein letztes Hinderniss existiren, welches corpusculären Elementen, wie den rothen Blutkörperchen, unüberwindlich ist. Welcher Natur dies letzte Hinderniss ist, bin ich trotz eifrigster Bemühung aufzuklären ausser Stande. Ich kann nur vermuthen, dass es eine äusserst feinmaschige Anordnung des Reticulum ist, welche den kleinen Körperchen den Durchtritt versagt.

Die Serienschnitte tuscheführender Lymphdrüsen zeigten, dass die Tuschekörnchen nur in wenigen Fällen die peripherischen Lymphsinus zu überschreiten vermochten. In diesen wenigen Fällen war jedoch die Tusche an der Innenseite der Follikel in nicht unbeträchtlicher Menge vorhanden, in den Lymphgängen des Markes nur äusserst spärlich, in der Nähe des Hilus fehlte sie gänzlich.

Der zweite Weg, auf welchem ich einen Beweis für Durchlässigkeit oder Undurchlässigkeit der Lymphdrüsen für körperliche Elemente zu erbringen versuchte, war der, dass ich in allen meinen Versuchen den Inhalt des Ductus thoracicus einer makroskopischen und mikroskopischen Untersuchung unterwarf.

Makroskopisch konnte ich nur ein einziges Mal in der Lymphe des Duct. thor. Blut erkennen. Dabei war ich aber

zu constatiren im Stande, dass es durch unzweckmässige Manipulation von der Vena jugularis aus zurückgetreten war.

Mikroskopisch habe ich bei keinem anderen Falle weder rothe Blutkörperchen noch Tuschekörnchen in der Lymphe des Duct. thoracicus nachweisen können. Es waren daher bei meiner Versuchsanordnung die Bronchialdrüsen trotz reichlichen Gehaltes an corpusculären Elementen undurchlässig für die letzteren.

4. Resorption von Flüssigkeiten durch die Lungen.

Es ist bisher nur von der Resorption der corpusculären Elemente des Blutes und der Tusche die Rede gewesen, während die Flüssigkeiten, in welchen die Körperchen suspendirt waren, unberücksichtigt blieben. Ich habe bei den Versuchen mit Blutaspiration allerdings nur ausnahmsweise gleich bei der Section die Lungen auf ihren Flüssigkeitsgehalt untersucht, weil ich gewöhnlich die ganze Lunge nach Abbindung der Trachea unaufgeschnitten in Müller'scher Flüssigkeit härtete. Dagegen habe ich bei den Versuchen mit Tusche fast regelmässig die einzelnen Lungenlappen gleich bei der Section aufgeschnitten und dabei gefunden, dass der Feuchtigkeitsgehalt des Lungengewebes in keiner Weise der Quantität der aspirirten Flüssigkeit entsprach. Im Gegentheil entleerte sich bei Druck nur wenig schwärzlich gefärbte Flüssigkeit auf die Schnittfläche, kaum mehr, als sich sonst aus einer normalen Lunge blutige Flüssigkeit ausdrücken lässt. Es beweist dies, dass — bei fehlender Expectoration — die Flüssigkeit in der kurzen Zeit zwischen Versuchsausführung und Tödtung des Thieres von den Lungen resorbirt worden ist. Es ist die Schnelligkeit der Resorption von Flüssigkeiten durch die Lungen eine Thatsache, über welche uns Versuche von Wasbutzky[1]), Peiper[2]), Sehrwald[3]) u. A. sehr interessante Aufschlüsse gegeben haben.

[1]) Wasbutzky, Ueber die Resorption durch die Lungen. Königsberg. Diss. 1879.

[2]) Peiper, Ueber die Resorption durch die Lungen. Zeitschr. f. klin. Med. Bd. VIII.

[3]) Sehrwald, Ueber die percutane Injection von Flüssigkeiten in die Trachea. Deutsch. Arch. f. klin. Med. Bd. 39.

In die Trachea injicirte Milch z. B. ist schon nach 1 Min. im Blute nachweisbar; 90 Secunden nach der Injection von wässerigen Strychnininjectionen in die Trachea, ist die Reflexerregbarkeit gesteigert, 2 Minuten nach Injection von Atropinlösung erweitern sich die Pupillen u. dgl. mehr. Die aspirirten Stoffe verbreiten sich nach dem Uebertritt in die Lymphbahnen der Lunge so schnell im ganzen Organismus, dass v. Wittich[1]) indigschwefelsaures Natron, welches er in die geöffnete Trachea von Versuchsthieren einträufeln liess, nach 10—15 Minuten im Harne wieder nachweisen konnte. Wurde ein solches Thier 1 Stunde nach Beginn des Versuches getödtet, so waren sämmtliche Organe desselben blau gefärbt.

Aus den Versuchen Peiper's geht auch hervor, dass sich bei specifisch schweren, bezw. bei mehr oder weniger zähflüssigen Substanzen, wie Hühnereiweiss und Rindergalle, die Resorption durch die Lungen viel langsamer (45 Minuten) vollzieht als bei dünnflüssigen wässerigen Lösungen ($1\frac{1}{2}$—2 Minuten). Schon für das Vordringen im Bronchialbaum ist die physikalische Beschaffenheit von Flüssigkeiten von grösster Bedeutung. Flüssigkeiten mit geringer Adhäsionskraft gelangen leicht und schnell bis in die Alveolen; zäher Schleim und dickflüssige Stoffe anderer Art nur bis in die Trachea und die Hauptbronchi [Sehrwald[2])]. Am ungünstigsten verhalten sich der Resorption durch die Lungen gegenüber nicht emulgirte Fette; sie werden so gut wie gar nicht resorbirt, während im Gegensatz dazu Emulsionen z. B. Milch auffallend rasch in das Blut übertreten. Diesen Thatsachen vergleichbar ist auch meine Beobachtung, dass corpusculäre Elemente verschiedener Art nicht gleich rasch resorbirt werden und nicht gleichmässig in den Lymphbahnen der Drüsen vorrücken.

Die Mengen indifferenter Flüssigkeiten, welche Versuchsthiere ohne dyspnoische Zustände in den Lungen aufzunehmen vermögen, stellt Peiper annähernd auf 20—25 ccm destillirten Wassers für ein mittelgrosses Kaninchen fest. Bei einem Hunde mittlerer Grösse, welchem das destillirte Wasser in Portionen

[1]) v. Wittich, Mittheilungen aus dem Königsberger physiologischen Laboratorium.

[2]) Sehrwald, a. a. O. S. 186.

von 30—50 ccm applicirt wurde, konnte Peiper sogar 250 ccm während einer Stunde eingiessen, ohne dass irgend welche Erscheinungen aufgetreten wären. Sehrwald steigerte die percutan in die Luftröhre injicirte Flüssigkeitsmenge (1procentige wässerige Lösung von gelbem Blutlaugensalz) zu einer Höhe von 775 ccm, einem Volumen, welches etwa dem dreifachen mittleren Luftgehalt der Lungen des Versuchsthiers gleich kam.

Diese Thatsachen sind ausserordentlich überraschend und um so mehr beachtenswerth, als sie vielleicht einmal berufen sein können, in der Therapie eine gewisse Rolle zu spielen.

Es ist übrigens eine alte Erfahrung, dass die Lungen für verhältnissmässig grosse Flüssigkeitsmengen tolerant sind und sich rasch durch Resorption bezw. Expectoration entlasten können.

Die Expectoration d. h. die Menge des Sputums vermag uns nur in wenigen Fällen ein klares Bild von der in den Lungen enthaltenen Flüssigkeitsmengen zu geben. Ich erinnere in diesem Sinne an die so oft zu machende Erfahrung am Krankenbette, dass uns bei Hämoptoe die expectorirte Blutmenge bei Weitem nicht auf die Grösse der Lungenblutung schliessen lässt, weil der grössere Theil des Blutes d. h. des Blutserums rasch resorbirt wird. Sehr oft tritt auch das Blutspeien erst auf, wenn eine Lungenblutung schon eine Zeit lang andauert und beträchtliche Lungenabschnitte eingenommen hat. Die Fälle, wo $\frac{1}{2}$ Stunde oder noch früher vor der eigentlichen Hämoptoe die eigenhümlichen Wallungen, Oppression und Wärmegefühl in der Brust, welche wohl als sichere Zeichen stattfindender Blutung zu deuten sind, sind durchaus nicht sehr selten[1]).

Ganz ähnlich entsprechen die verhältnissmässig geringen Mengen expectorirten Blutes bei Klappenfehlern des Herzens in keiner Weise den wirklichen Mengen extravasirten Blutes, welche jedenfalls schon ganz beträchtlich gewesen sein müssen, wenn wir annehmen, dass es das Pigment der nicht resorbirten Blutkörperchen ist, welches bei der braunen Induration die Braunfärbung der ganzen Lungen zu Stande gebracht hat.

Es wird zum Schlusse kaum noch erforderlich sein, besonders hervorzuheben, dass die in die Trachea infundirten Flüssig-

[1]) Cfr. Sommerbrodt, Hat das in die Luftwege ergossene Blut ätiologische Bedeutung für die Lungenschwindsucht? Virch. Arch. Bd. 55.

keiten auf demselben Wege wie die corpusculären Elemente in die Lymphbahnen der Lunge gelangen, nachdem sie das Saftkanalsystem der Alveolenwand passirt haben. Die Bronchialdrüsen halten die Flüssigkeiten im Lymphstrom jedoch nicht zurück, wie die corpusculären Elemente, in Folge dessen passiren sie dieselben und treten zugleich mit der Lymphe in das Blut über. Aus den Arbeiten von Sikorsky, Küttner, Klein und v. Wittich geht übrigens noch hervor, dass bei der Resorption von Flüssigkeiten, welche in die Trachea eingegossen worden sind, nicht nur die Alveolarwand sondern auch die Tracheobronchialschleimhaut eine gewisse Rolle spielt, indem schon die Saftkanälchen der letzteren die betreffenden Flüssigkeiten in die peritrachealen und peribronchialen Lymphgefässstämme überführen können.

Ueber die Resorption corpusculärer Elemente durch Lungen und Pleura.

(Aus dem pathologisch-anatomischen Institut zu Heidelberg.)

Von Dr. Wilhelm Fleiner,

Privatdocenten und Assistenzarzt an der Ambulanz der medicinischen Klinik.

II. Theil.

II.

Resorption durch die Pleura.

Als Prädilectionsstellen für die Ablagerung des inhalirten Staubes geben die Autoren in übereinstimmender Weise das interstitielle Lungenbindegewebe, die Bronchialdrüsen und die lymphatischen Gebilde der Lunge und der Lungenpleura an. Die letzteren Gebilde werden einerseits, ebenso wie die eigentlichen Lymphdrüsen, als Filtrationsapparate angesehen, welche in das Saftkanalsystem eingeschaltet sind, um zufällige Verunreinigungen körperlicher Natur aus dem Lymphstrom aufzunehmen und von der Blutbahn fernzuhalten; andererseits muss man in ihnen Vorrichtungen erkennen, welche eine Entlastung der Lunge dadurch herbeizuführen vermögen, dass sie entweder nach dem Bronchiallumen oder nach der Pleurahöhle zu die aufgenommenen corpusculären Elemente ausscheiden.

Knauff[1]) und Arnold[2]) haben ausserdem als constanten Befund bei Hunden, welche längere Zeit im Staubkasten eine an Suspensionen überreiche Luft eingeathmet hatten, Ablagerung von Staub in der Pleura mediastinalis gefunden und zwar in den

[1]) Knauff, Das Pigment der Respirationsorgane. Virch. Arch. Bd. 39.
[2]) Arnold, Untersuchungen über Staubinhalation und Staubmetastase. Leipzig 1885.

sogenannten Lymphknötchen, welche von Knauff[1]) zuerst beschrieben worden sind.

Wie die Kohle in die mediastinalen Lymphknötchen hineinkommt, ist eine bis jetzt unbeantwortete Frage. Knauff hat es unbestimmt gelassen, ob die Kohlenpartikelchen von den Lymphgefässen der Lunge her auf rückläufigen Anastomosen in die Knötchen des Mittelfells vorgedrungen seien, oder ob sie auf irgend eine Weise in die Pleurahöhle gelangt und von da aus in die Knötchen aufgenommen worden seien. Im ersteren Falle wären die Knötchen in die Reihe der Lymphdrüsen gestellt, anderenfalls wären es complicirt gebaute Absorptionsorgane der Pleura (Knauff).

Wenn ich nun in keinem einzigen meiner Versuche, bei welchen ich Blut oder Tusche von der Trachea aus aspiriren liess, eine Aufnahme oder eine Ablagerung der in diesen Flüssigkeiten suspendirten Körperchen in den eben erwähnten Knötchen des Mittelfells nachzuweisen im Stande war, so muss dieser Umstand um so auffälliger sein, als sonst im Grossen und Ganzen meine Befunde mit denjenigen übereinstimmten, welche nach langdauernder Staubinhalation constatirt worden sind.

Es läge unter diesen Verhältnissen nicht allzufern, zu vermuthen, dass auf dem Wege durch die Lungen und deren Lymphgefässe überhaupt keine corpusculären Elemente nach den Mediastinallymphknötchen vordringen.

Käme somit der eine der Wege, welche Knauff zur Erklärung der Staubablagerung in den erwähnten Knötchen für zulässig hält, in Wegfall, so bliebe nur noch die Annahme übrig, dass der Staub bei den Versuchen Knauff's und Arnold's von der Pleurahöhle aus aufgenommen worden sei. Von vornherein hat die letztere Erklärung sehr viel für sich, weil es gezwungen erscheint, rückläufige Anastomosen zwischen den Lymphgefässstämmen am Hilus und den Lymphbahnen im Mediastinum anzunehmen.

Für die Richtigkeit dieses Raisonnements suchte ich den Beweis auf die Weise zu erbringen, dass ich dieselben Flüssigkeiten, welche ich früher meine Versuchsthiere aspiriren liess, in die Pleurahöhle von jungen Thieren eingoss und dann bei der

[1]) Knauff, a. a. O. S. 460.

Section den Weg verfolgte, welchen die corpusculären Elemente in den Lymphbahnen der Pleurablätter eingeschlagen hatten.

Die Versuchsanordnung war sehr einfach. Ich durchtrennte bei Kaninchen und Hunden, welche in Rückenlage fixirt waren, in irgend einem Costalraum einer oder beider Seiten die Weichtheile bis auf die Pleura costalis. Nach gestillter Blutung durchstach ich mittelst einer rechtwinklig abgebogenen, leicht hackenförmigen Glascanüle hart an der Rippenkante die Pleura costalis und vermied ein Eindringen von Luft in die Brusthöhle dadurch, dass ich mich mit der Spitze der Canüle hart an die Kante und Innenfläche der oberen Rippe hielt.

Die Canüle stand durch einen Gummischlauch mit einem Trichter in Verbindung, welcher defibrinirtes Blut oder angeriebene Tusche enthielt. Die Flüssigkeiten liess ich bei der Inspiration in die Pleurahöhle einsaugen, nur regulirte ich den Zufluss durch mehr oder weniger starke Compression des Gummischlauches mit einer Klemmpincette. Den Eintritt von Luft durch die Canüle habe ich mit der Klemmpincette ebenfalls leicht vermeiden können.

Die Thiere ertrugen die Infusion sowohl des Blutes als der Tusche auffallend gut. Beim Einfliessen der ersten Tropfen athmeten sie gewöhnlich für mehrere Secunden gar nicht; die hierauf folgenden tiefen Inspirationen sogen aber dann sehr rasch grosse Mengen von Flüssigkeit in die Pleurahöhle hinein. Hustenreiz habe ich nie beobachtet, Winseln und Pusten nur dann, wenn ich sehr viel einfliessen liess, oder wenn die Flüssigkeit kalt war.

Nach 5—45 Minuten tödtete ich die Thiere entweder mit Chloroform oder durch Verbluten; letzteres that ich besonders in der Absicht, bei zunehmender Anämie die Tiefe und Frequenz der Athmung, die Thoraxexcursionen zu einer Höhe zu steigern, welche eine möglichst ausgiebige Aufsaugung des Pleurainhalts und mithin ein sicheres Gelingen des Versuches erwarten liess.

1. Versuche.

Versuch 1.

Einem jungen Hunde von 5 Wochen werden in jede Pleurahöhle 5 ccm Blut injicirt. 8 Minuten nach der rechtsseitigen, 5 Minuten nach der linksseitigen Injection Tod durch Chloroform.

Duct. thoracicus frei von Blut.

In beiden Pleurahöhlen ganz wenig blutige Flüssigkeit. Lungenoberfläche glatt, hellrosa, an einzelnen Stellen blutrothe Punkte unter der Pleura (Ecchymosen).

Die Lymphdrüsen am Hilus sind frei von Blut, dagegen enthalten die Drüsen auf dem Manubrium sterni, im Jugulum und auf der vorderen Fläche der Trachea Blut in grosser Menge.

Die Knötchen der Pleura mediastinalis erscheinen blutroth und enthalten mikroskopisch untersucht rothe Blutkörperchen zwischen den Zellen ausserhalb der Gefässbahn.

Die mikroskopische Untersuchung der Jugulardrüsen ergiebt dieselben Befunde wie früher die blutführenden Bronchialdrüsen.

Versuch 2.

Einem gelben Kaninchen werden in beide Pleurahöhlen je 2,5 ccm Blut injicirt. 2 Minuten nach der Injection in die linke Pleurahöhle Tod durch Unterbindung der Trachea. Versuchsdauer im Ganzen $8\frac{1}{2}$ Minuten.

Section: In beiden Pleurahöhlen wenig Blut. Pleura pulmonalis glänzend roth, ohne Ecchymosen.

Pleura med. enthält keine Knötchen, Fettträubchen derselben am Sternum roth verfärbt und unter dem Mikroskop gesehen bluthaltig. Lymphdrüsen am Manubr. sterni und auf der Vorderseite der Trachea entsprechend dem Jugulum sind bluthaltig. Die Bronchialdrüsen sind blutfrei, ebenso der Ductus thoracicus.

Versuch 3.

Weisses Kaninchen; Versuch wie 2. Tod nach 9 Minuten.

In beiden Pleurahöhlen ganz wenig flüssiges Blut. Pleura pulm. glänzend hellroth, ohne Ecchymosen. An einer Stelle ist der rechte parietale Unterlappen angestochen, um die Stichwunde herum ist Pleura und Lungengewebe blutroth.

Pl. mediast. zeigt einige deutlich blutführende Knötchen in der Nähe der Sternalinsertion; einige Fettträubchen daselbst ebenfalls bluthaltig.

Tracheallymphdrüsen $1\frac{1}{2} - 2$ cm oberhalb der Bifurcation enthalten in ihren peripherischen Lymphsinus Blut. Vereinzelte Blutkörperchen in einer rechtsseitigen Bronchialdrüse. (Rechter Unterlappen verletzt.)

Versuch 4.

Einem mittelgrossen Jagdhund werden 200 ccm defibrinirten Blutes in den fünften rechten Intercostalraum injicirt. Nach 30 Minuten Tod durch Ligatur der Luftröhre.

Duct. thoracicus entleert milchweisse Lymphe.

Beide Pleurahöhlen enthalten flüssiges Blut, links ebensoviel wie rechts.

Abdomen blutleer.

Die Lymphknötchen der Pleura mediast. und der pericardialen und diaphragmalen Falten stark mit Blut erfüllt.

Die Lymphdrüsen auf dem Sternum und um die Trachea herum, in der Höhe des Jugulum, enthalten viel Blut. Mikroskopisch zeigen die Knötchen des Mittelfells Blut ausserhalb der Gefässbahn. Die Bronchi und einige Lungenalveolen führen spärliche rothe Blutkörperchen, welche offenbar durch Aspiration aus einer beim Ligiren der Luftröhre entstandenen Schleimhautläsion dahin gelangt sind. Auch in einer Hilusdrüse sind vereinzelte Blutkörperchen im perifolliculären Raum enthalten.

Versuch 5.

Einer schwarz und weissgefleckten Hündin mittlerer Grösse werden 200 ccm einer Mischung von defibrinirtem Ochsenblut und 0,75procentiger NaCl-Lösung in die rechte Pleurahöhle infundirt.

Hernach werden beide Art. crurales geöffnet. Tod 25 Minuten nach Ausführung der Pleurainfusion.

Section: In beiden Pleurahöhlen blutige Flüssigkeit, rechts etwas mehr als links.

Auf Pl. costalis und mediastinalis sind mit freiem Auge und mit der Loupe blutrothe, auf der Pl. parietalis netzförmig angeordnete Streifen (Lymphgefässe) erkennbar. In Pl. mediast. und deren Falten sind die Knötchen total bluterfüllt.

Unter dem Endocard vereinzelte Ecchymosen. Die Lymphdrüsen am Lungenhilus sind blutfrei, höher oben jedoch an der Trachea vor und seitlich derselben dunkelbraunroth und deutlich blutführend, ebenso am Jugulum und auf dem Manubr. sterni, beiderseits des Sternum in den Intercostalräumen dicht neben den Mammargefässen.

Der Ductus thoracicus führt blutfreie Lymphe.

Mikroskopisch sind manche der mediastinalen Lymphknötchen blutfrei, d. h. sie enthalten nur Blut in ihrem Capillarnetz. Die Mehrzahl aber enthält viel Blut ausserhalb der Gefässbahn; einige sind förmlich blutig imbibirt.

Versuch 6.

Ein schwarzweisses Kaninchen, dem in jede Pleurahöhle 5 ccm Tusche injicirt wurden, wird 15 Minuten nach der ersten Injection durch Chloroforminhalation getödtet.

Der Duct. thoracicus enthält milchweisse Lymphe, keine Tuschekörnchen.

In beiden Pleurahöhlen ist wenig Tusche. Die Pleura pulmonalis ist glatt, hellrosa, mit einigen schwarzen Flecken, welche sich jedoch wegwaschen lassen.

Auf der dorsalen Fläche des Sternum in der Höhe der oberen Brustapertur einige schwarze Lymphdrüsen, in derselben Höhe finden sich auch mehrere schwarze Lymphdrüsen vor der Trachea und in der linken Fossa supraclavicularis.

Auf der Pleura costalis und mediastinalis stern- und netzförmig angeordnete Linien, tuscheerfüllte Lymphgefässe.

Die bronchialen Lymphdrüsen sind unverändert.

Versuch 7.

Einem gelben Kaninchen werden 5 ccm Blut in die rechte Pleurahöhle injicirt. Nach 20 Minuten Tod durch Schlag in's Genick.

Duct. thoracicus enthält blutfreie Lymphe.

In der rechten Pleurahöhle ganz wenig flüssiges Blut, linke Pleurahöhle leer.

Jugulare Lymphdrüsen bluthaltig. Neben und in den Fettanhäufungen des Mittelfells, an dessen Insertion am Brustbein, blutrothe Knötchen.

Neben der rechten Art. mammar. blutführende Lymphdrüsen in den Intercostalräumen, die linksseitigen entsprechenden Drüsen sind frei.

Pleura pulmonalis beiderseits glatt und glänzend, ohne Ecchymosen.

Bronchialdrüsen und Lungenalveolen absolut frei von Blut.

Versuch 8.

Einem jungen Dachshunde werden 35 ccm Tusche in die rechte Pleurahöhle injicirt. Nach 25 Minuten Tod durch Chloroform.

Der Duct. thoracicus führt milchige Lymphe, keine Tuschekörnchen.

In beiden Pleurahöhlen findet sich Tusche, links weniger als rechts. Der Pleuraüberzug der Lungen ist glatt und hellroth, nirgends ein schwarzes Fleckchen, das sich nicht wegwaschen liesse.

Pleura mediastinalis und mediastino-diaphragmale Falten von schwarzen, verästelten Linien durchzogen und mit schwärzlich-grauen Knötchen dicht besetzt; letzteres namentlich im oberen Mediastinum dicht am Sternum. Aehnliche schwarze Linien wie auf der Pleura mediastinalis finden sich auch auf der Pl. intercostalis, welche theils nach den Art. mammar. int., theils nach der Wirbelsäule zu verlaufen.

Lymphdrüsen am Manubr. sterni, in der Jugulargegend und höher oben vor der Luftröhre, ebenso die supraclaviculären linksseitigen Lymphdrüsen sind rabenschwarz. In den Intercostalräumen neben den Mammargefässen sind ebenfalls tuscheführende Lymphdrüsen nachweisbar. Die Bronchialdrüsen sind völlig frei von Tusche.

Mikroskopisch zeigt sich, dass sämmtliche Knötchen des Mittelfells Tuschekörnchen sowohl zwischen den Zellen als stellenweise auch in Zellen enthalten. Kohlenerfüllte Lymphbahnen ziehen von den Knötchen in deren Stiel nach der Pleura mediast. und in dieser gegen das Sternum zu.

Versuch 9.

Einem weiblichen Dachshunde werden bei 15—21 cm Wasserdruck 100 ccm angeriebener Tusche in die rechte Pleurahöhle langsam infundirt.

Nach 15 Minuten eröffnete ich die A. cruralis, Tod 28 Minuten nach der Infusion.

Der Duct. thoracicus enthält milchweisse Lymphe, kein einziges Tuschekörnchen.

Die Pleura parietalis erscheint nach Abtragung der Rippen und Ablösung der Intercostalmuskeln von aussen her als durchsichtige Membran, durchzogen von zahlreichen, theils maschenförmig angeordneten grauschwar-

zen Linien. Längs der beiderseitigen Art. mammar. sind ebenfalls schwarze Züge leicht mit freiem Auge zu erkennen. Von jedem Intercostalraum her zieht längs des unteren Rippenrandes ein tuscheerfülltes Lymphstämmchen, welches sich in die neben den Mammargefässen verlaufenden Hauptstämme einsenkt. Vor der Einmündungsstelle liegt jeweils eine schwarzpigmentirte Lymphdrüse im Intercostalraum. In beiden Pleurahöhlen sind annähernd gleiche Quantitäten von Tusche enthalten. Neben der Wirbelsäule sind beiderseits die Costalpleura mit schwarzen netzförmigen Linien durchzogen.

Das Mittelfell und dessen zum Zwerchfell ziehende Falten sind dicht besetzt mit schwarzpigmentirten Knötchen (cf. Fig. 4). Am Manubr. sterni, rechts von der Ansatzstelle des Mittelfells, sind 2 längliche, total schwarze Lymphdrüsen; die gleichgelagerten Lymphdrüsen links sind viel weniger pigmentirt. Bei genauer Präparation zeigt sich, dass auch die seitlich der Luftröhre gelagerten Lymphdrüsen, ebenso wie die supraclavicularen und die im hinteren Mediastinum und beiderseits neben der Wirbelsäule gelegenen Lymphdrüsen schwarzes Pigment führen. Die Lungenoberfläche ist vollkommen glatt, hellroth, nirgends Pigmentirungen.

Die Bronchialdrüsen sind dementsprechend ebenfalls pigmentfrei.

Versuch 10.

Einem schwarzen mittelgrossen Jagdhunde werden 70 ccm angeriebener Tusche in die rechte Pleurahöhle injicirt. Nach 45 Minuten Tod durch Chloroform.

Befund im Allgemeinen wie bei Versuch 9. Bei der Eröffnung des Thorax zeigt sich jedoch, dass der rechte Oberlappen eine von der Canüle herrührende 2 cm lange und etwas zerfetzte Risswunde hat, in deren Umgebung die Pleura und das darunter liegende Lungengewebe mit Blut und Tusche imbibirt sind. Pneumothorax war nicht vorhanden.

Dementsprechend führten ausser den jugularen, sternalen, trachealen und supraclavicularen Lymphdrüsen auch die rechtsseitigen Bronchialdrüsen Tusche, letztere ausserdem noch Blut. Mikroskopisch war die Tusche in diesen Lymphdrüsen nur in den peripherischen Lymphsinus enthalten, während das Blut bereits in den Lymphgängen des Markes bis in die Nähe des Hilus vorgedrungen war.

Versuch 11.

Einer mittelgrossen, schwarz und weiss gefleckten Hündin werden durch den fünften rechten Intercostalraum 40 ccm angeriebener Tusche in die Pleurahöhle infundirt. Nach 15 Minuten eröffnete ich die rechte Cruralarterie. Tod nach 24 Minuten.

Die Präparation des Ductus thoracicus ergab milchweisse Lymphe in demselben, Tuschekörnchen fehlten gänzlich.

Beim Eröffnen der Pleurahöhlen retrahiren sich die Lungen intensiv, das Herz pulsirte noch schwach. Lungenoberfläche ohne jede Veränderung.

Beide Pleurahöhlen enthielten Tusche in ganz gleichen Mengen. Die

mediastinalen Blätter zeigen zahlreiche schwarzpigmentirte Knötchen. Auf beiden Seiten der Umschlagsstelle am Brustbein, namentlich hoch oben am Jugulum, schwarze Lymphdrüsen.

Die beiderseitigen Musculi sternocostales werden abpräparirt und es zeigen sich nach dieser Procedur längs der Art. mammariae die schwarzgefärbten Lymphbahnen in prachtvoller Weise. Dieselben verlaufen längs der Intercostalräume nach dem Sternum zu, ziehen aber, ehe sie dieses erreicht haben, über den nächst höher gelegenen Rippenknorpel hinweg, um in den gemeinschaftlichen Stamm neben der Art. mammaria einzumünden. Die Lymphdrüsen auf dem Verlauf der letzteren Gefässe sind in jedem Intercostalraum total schwarz.

Längs der Claviculae sind die Lymphdrüsen beiderseits ebenfalls voller Tusche.

Die Bronchialdrüsen sind unverändert. Auf dem Zwerchfell ist weder auf der thoracalen noch auf der ventralen Fläche Tusche nachweisbar.

2. Versuchsergebnisse. Physikalische und anatomische Verhältnisse der Pleura costalis.

Man ersieht aus den eben geschilderten Versuchen die Thatsache, dass in einer Zeit von wenigen Minuten corpusculäre Elemente aus der Pleurahöhle aufgenommen und in den Lymphbahnen der Pleura weitertransportirt oder in deren lymphatischen Apparaten und regionären Lymphdrüsen abgelagert werden.

Die Zeit, innerhalb welcher corpusculäre Elemente aufgenommen worden waren, schwankte bei meinen Versuchen zwischen 5 und 45 Minuten. Bei verschiedener Versuchsdauer sind bezüglich der Quantität der aufgenommenen bezw. in den Lymphdrüsen abgelagerten Körperchen Unterschiede vorhanden in der Weise, dass bei längerer Versuchsdauer mehr, bei kürzerer Versuchsdauer weniger Körperchen in den drüsigen Gebilden abgelagert sind.

Die als kürzeste angegebene Frist von 5 Minuten entspricht jedoch meiner Ansicht nach keineswegs der Minimalzeit, welche zum Eintritt corpusculärer Gebilde in die Wurzeln des pleuralen Lymphgefässsystems erforderlich ist. Im Gegentheil bin ich der Ueberzeugung, dass ganz analog der Aufnahme von inhalirten Körperchen in das Lungenlymphgefässsystem schon ein Athemzug genügt, um den Uebertritt einer Quantität von Flüssigkeit

sammt deren Suspensionen in die pleuralen Saftbahnen zu bewerkstelligen.

Die Aufnahme der corpusculären Elemente aus der Pleurahöhle geschieht sowohl auf der Pleura costalis als auf der Pleura mediastinalis. Bisher hatte man angenommen, dass nur die Pleura costalis bezw. intercostalis feste Körperchen resorbire. Dybkowsky bemerkt sogar in seiner vorzüglichen Arbeit[1]) ausdrücklich, dass er niemals, weder im Mittelfell noch auf der Lungenfläche in seinen zahlreichen Versuchen eine Resorption fester Theile gesehen habe. Nun hat allerdings Dybkowsky zur Zeit, als er seine Experimente ausführte, die von Knauff[2]) im Jahre 1867 beschriebenen mediastinalen Lymphknötchen noch nicht gekannt. In Folge dessen ist ihm auch die hauptsächlich durch die letzteren bedingte Resorptionsthätigkeit des Mittelfells entgangen.

Ueber die Aufnahme fester Körperchen[3]) durch die Pleura costalis sagt Dybkowsky, dass dieselben nur unter ganz bestimmten Bedingungen von der Pleurahöhle aus in die Lymphwege der Costalpleura übertreten. Diese Bedingungen sind gegeben, wenn die Elasticität der Lunge in der normalen Richtung zieht und wenn die Rippen nach Art der Inspirationsbewegung fungiren. Das heisst mit anderen Worten offenbar so viel als: die Resorption corpusculärer Elemente durch die Pleura findet statt bei normaler Inspiration.

Ich kann in der That nur bestätigen, dass eine jede erheblichere Alteration der normalen Bewegungsverhältnisse von Lunge und Thoraxwand die Resorption aus der Pleurahöhle schädlich beeinflusst oder ganz aufhebt. So sah ich z. B. negative Versuchsresultate — ich führte dieselben oben nicht an, um nicht damit zu ermüden — jedesmal wenn bei Einführung der Canüle in eine Pleurahöhle durch Eindringen von Luft, sei es neben der Canüle durch die Wunde, sei es durch die Canüle selbst, ein Pneumothorax entstand. Die letztere Eventualität lässt sich nur durch Uebung und Geschicklichkeit vermeiden. Deshalb glaube

[1]) Dybkowsky, Ueber Aufsaugung und Absonderung der Pleurawand. Arbeiten aus d. physiol. Anstalt zu Leipzig v. Jahre 1866. S. 55.

[2]) Knauff, a. a. O.

[3]) Flüssigkeiten werden auch bei Pneumothorax aufgenommen.

ich, dass dieser Umstand Schuld daran ist, dass entgegen der alten Angabe Mascagni's[1]) — die Aufnahme corpusculärer Elemente durch die Pleura lange Zeit hindurch überhaupt in Abrede gestellt wurde. Hat doch noch in neuerer Zeit Afonassiew[2]) nach Wiederholung der Versuche Dybkowsky's dessen Versuchsresultate zu widerlegen versucht.

Durch die Entstehung eines Pneumothorax werden allerdings die von Dybkowsky zur Resorption fester Körperchen geforderten Bedingungen — elastischer Lungenzug und inspiratorische Thoraxbewegung — aufgehoben. Indessen scheint mir die Resorptionshemmung bei Pneumothorax weniger durch Aufhebung der Lungenelasticität verursacht zu werden, als dadurch, dass die retrahirte Lunge der Costalwand nicht mehr innig anliegt; ausserdem wird die Pleura intercostalis bei fehlender oder sonst herabgesetzter Rippenbewegung nicht mehr genügend gedehnt und erschlafft.

Die Bedeutung des Wegfalls dieser beiden, für die Pleuraresorption so wichtigen Factoren tritt klar hervor, wenn man sich über die letztere die Vorstellung macht, dass einerseits durch Hebung der Rippen und Contraction der Intercostalmuskeln die Mündungen des Saftkanalsystems auf der Intercostalpleura rhythmisch gedehnt und erschlafft werden und dass andererseits die luftdicht in die Pleurahöhle eingefügte Lunge sich an die bewegliche Thoraxwand derart anschmiegt, dass sie den Eintritt von Pleurainhalt in die Stomata und Stigmata der Intercostalpleura bei der Inspiration sehr wohl zu fördern im Stande ist.

Ueber die Art und Weise, wie sich die feineren Verhältnisse bei der Resorption aus der Brusthöhle gestalten, hat zuerst v. Recklinghausen[3]) in seiner bekannten Arbeit „zur Fettresorption“ Vermuthungen ausgesprochen.

Er glaubt aus dem Grunde, dass er nach Injection von Milch in die Brusthöhle die Milchkügelchen im Blute des rechten Herzens nachweisen konnte, annehmen zu dürfen, dass an der Pleura ähn-

[1]) Mascagni, Vasor. lymphaticor. corpor. humani historia et iconographia. 1787.

[2]) Afonassiew, Ueber den Anfang der Lymphgefässe in den serösen Häuten. Virchow's Archiv Bd. 44. S. 61.

[3]) v. Recklinghausen, Zur Fettresorption. Virchow's Archiv Bd. 26.

liche Einrichtungen existiren, wie sie v. Recklinghausen in der Bauchhöhle, speciell am Centrum tendineum nachgewiesen hat, Einrichtungen, welche eine Verbindung der serösen Höhlen mit den Lymphbahnen herzustellen geeignet sind.

In der That sind solche Oeffnungen, wie sie v. Recklinghausen, Ludwig und Schweigger-Seidel[1]) am Centrum tendineum, Schweigger-Seidel und Dogiel[2]) am Peritonäum und in der Wand der Cysterna lymphat. magna des Frosches gesehen haben, von Dybkowsky auf der Pleura intercostalis nachgewiesen worden. Klein[3]) beschreibt diese Oeffnungen in der endothelialen Schicht der serösen Membranen ausführlich und bezeichnet dieselben als Stomata und Pseudostomata.

Dybkowsky[4]) wiederum hat den directen Nachweis durch Injection geliefert, dass die genannten Oeffnungen in directer Verbindung stehen mit dem oberflächlichen Lymphgefässnetze der Intercostalpleura. Das letztere ist getrennt von dem sog. tiefen Lymphgefässnetz durch eine Lage lockeren Bindegewebes, dessen Bündel parallel der Pleuraebene verlaufen. Zahlreiche Anastomosen vermitteln die Verbindung dieser beiden Lymphgefässnetze. Sie ergiessen sich in grössere, klappenführende Stämmchen, welche der oberen und unteren Rippe eines Intercostalraumes entlang verlaufen und sich am Muscul. sternocostalis (bei Hunden) in die Tiefe begeben, um zu denjenigen Lymphstämmen zu gelangen, welche die Art. mammariae begleiten. Die Pleura, welche den Rippen direct aufliegt, soll nach Dybkowsky keine Lymphnetze enthalten, auch soll an diesen Stellen die von Ludwig und Schweigger-Seidel[5]) am Centr. tendin. beschriebene sogenannte Grundhaut fehlen, ein Gebilde unter dem Endothellager, welchem Dybkowsky grosse Bedeutung für die Resorption zuschreibt.

[1]) Ludwig und Schweigger-Seidel, Ueber das Centrum tendineum des Zwerchfells. Arbeiten aus der physiol. Anstalt zu Leipzig. 1866.

[2]) F. Schweigger-Seidel und J. Dogiel, Ueber die Peritonäalhöhle bei Fröschen und ihren Zusammenhang mit dem Lymphgefässsysteme. Arbeiten aus d. physiol. Anstalt zu Leipzig. 1866.

[3]) Klein, The anatomy of the lymphatic system. II. The serous membrans.

[4]) Dybkowsky, a. a. O.

[5]) C. Ludwig u. F. Schweigger-Seidel, a. a. O.

3. Befunde an der Pleura costalis.

Nach Vorausschickung dieser anatomischen Vorbemerkungen kann ich mich mit der Beschreibung der Befunde auf der Costalpleura nach der Resorption fester Körperchen aus der Brusthöhle kurz fassen.

Die sorgfältig von der Thoraxinnenfläche abpräparirte Pleura derjenigen Versuchsthiere, welchen ich Tusche injicirt hatte, zeigt nach leichter Tinction in Alauncarmin bei Einstellung auf das Oberflächenendothel die grossen Zellen desselben mit ihren schwach gefärbten rundlichen Kernen. Eine feine Zeichnung schwarz punctirter Linien markirt an manchen Stellen die Contouren der polyedrischen Zellen und entspricht den Kittleisten zwischen denselben, ganz ähnlich, wie früher an der Alveolarinnenfläche beschrieben.

Grössere schwarze Flecke zwischen den punctirten Contouren sind hin und wieder nachweisbar, ebenso tiefer gelegene, unregelmässig gestaltete Räume von rundlicher oder spindeliger Form, welche gänzlich mit schwarzen Körnchen ausgefüllt sind. Bei tieferer Einstellung wird ein reiches Maschenwerk schwarzer Züge sichtbar: die oberflächlichen Lymphgefässnetze, deren endotheliale Auskleidung an manchen Stellen deutlich erkennbar ist. Indessen hat man bei der Beurtheilung dieser oder ähnlicher Bilder wiederum sehr vorsichtig zu verfahren, weil auch auf der Pleuraoberfläche an manchen Stellen theils langgestreckte, theils vielfach verästelte und nach Art von Maschen angeordnete Züge mit schwacher Vergrösserung zu erkennen sind, welche man als Kunstproducte anzusprechen hat. Beim Studium einer grossen Zahl von Präparaten ist man wohl im Stande das Aechte vom Falschen zu unterscheiden und diese auf der Pleura gelegenen Farbstoffzüge als nicht zur Sache gehörig zu erkennen. Sie sind gewöhnlich viel intensiver schwarz, ferner viel breiter als die Maschenzüge des oberflächlichen Lymphgefässnetzes, ausserdem so unregelmässig in Form und Grösse, dass sich eine Verwechslung bald ausschliessen lässt. Ihre Entstehung möchte ich auf Zusammenballung von Tusche mit einem schleimigen Pleurasecret zurückführen. Diese Conglomerate haften oft so fest auf der Pleuraoberfläche, dass ein Abspülen der präparirten Pleura,

wie ich es regelmässig in fliessendem Wasser vorzunehmen pflegte, nur ausnahmsweise von gutem Erfolge war.

Bei den Experimenten mit Blut sind diese Anhäufungen von Blutkörperchen in Klümpchen und strangförmigen Zügen auf der Pleura eine noch mehr verbreitete Erscheinung als bei Tuscheversuchen. Bei kleineren Gruppen von Blutkörperchen läss sich dann häufig gar nicht mehr entscheiden, ob sie nur zufällig auf der Pleura gelagert sind, oder ob sie sich etwa in präexistenten Räumen in der Pleura selbst befinden.

Die tiefere Lage des intercostalen Lymphgefässnetzes lässt sich an abpräparirten und auf dem Objectträger ausgebreiteten Pleurastücken nur selten gut erkennen, weil die Ablösung der Pleura gewöhnlich in der lockeren Bindegewebsschicht erfolgt, welche die oberflächliche und tiefe Lage der Lymphnetze von einander trennt. In diesen Fällen sieht man jedoch mit Loupenvergrösserung bezw. mit kurzsichtigem Auge ganz deutlich ein zierliches schwarzes Netzwerk mit weiten Maschenräumen auf der Intercostalmusculatur zurückbleiben.

An Querschnitten von Gewebewürfeln, welche man aus dem Intercostalgewebe einer in Alkohol gehärteten Thoraxhälfte gewonnen hat und welche die Pleura intercost. in situ mit den darunter gelegenen Weichtheilen zeigen, vermag man bei starker Vergrösserung zwischen den Endothelien die resorbirte Tusche als feinpunctirte Linien von der Oberfläche her nach der Tiefe dringend nachzuweisen.

Unter dem Endothel liegen tuscheerfüllte Spalten und Lacunen von irregulärer Form und feine Züge mit reticulärer Anordnung, welche den Lymphbahnen und Saftkanälchen entsprechen und eine Uebereinstimmung mit den von Dybkowsky durch Injection gewonnenen Bildern nicht verkennen lassen.

Von den mit freiem Auge auf den Intercostalmuskeln erkennbaren tiefen Lymphgefässnetzen aus kann man die Lymphstämmchen an der Thoraxwand der Versuchsthiere, nach Ablösung des Musc. stenocostal., sehr leicht bis zum Hauptstamm neben der Arteria mammaria weiterverfolgen. Auch die in den Intercostalräumen neben diesen Gefässen gelegenen Lymphdrüsen, gewöhnlich je eine in einem Intercostalraum, seltener zwei, fallen durch ihre grauschwarze Färbung sogleich in die Augen. Den grössten

Gehalt an schwarzem Pigment zeigen entschieden die Drüsen der untersten Intercostalräume; nach oben nimmt er stufenweise ab, so dass in den 3 oberen Intercostalräumen gewöhnlich keine Tusche mehr in den Drüsen nachweisbar ist.

Ich habe eine ganze Anzahl dieser Intercostaldrüsen mikroskopisch untersucht und dabei vollkommen übereinstimmende Bilder gefunden, wie an den Bronchialdrüsen von Versuchsthieren, welche Tusche aspirirt hatten.

Die grösste Menge der Tuschekörnchen war in den peripherischen Lymphsinus enthalten, grösstentheils in freiem Zustande und nur eine spärliche Zahl den Zellen anhaftend oder in solche eingeschlossen. An der Innenseite der Follikel ebenso in den Anfangstheilen der Lymphgänge des Markes waren Spuren von Tusche vorhanden, Follikel und Follikelstränge waren dagegen frei.

4. Histologische Verhältnisse der Pleura mediastinalis, insbesondere der mediast. Lymphknötchen.

Wie schon erwähnt, hat man bisher der Costalpleura allein die Function der Resorption aus der Pleurahöhle zugeschrieben. In der That stellen auch diese eben beschriebenen Bahnen längs der Mammargefässe die wichtigsten Abfuhrwege der Lymphe aus der Pleurahöhle dar. Weitere Bahnen mit ganz ähnlicher Anordnung verlaufen beiderseits neben der Wirbelsäule [1]). Ich habe dieselben sehr oft als schwarze Züge neben der Wirbelsäule erkennen können, doch ist es mir nie geglückt, sie in derselben Deutlichkeit und Schönheit darzustellen, wie auf der vorderen Seite der Thoraxinnenfläche.

Dagegen habe ich gefunden, dass auch die Pleura mediastinalis und deren zum Herzbeutel und zum Zwerchfell ziehende Falten nicht minder als die Pleura intercostalis bei der Resorption aus der Pleurahöhle eine Rolle spielt.

Wir haben gesehen, dass die Aufsaugung von Seiten der Pleura intercostalis wesentlich beeinflusst wird durch die respiratorische Thoraxbewegung.

Die Pleura mediast. hat die mechanische Unterstützung ihrer resorbirenden Thätigkeit, wenn sie ihrer auch nicht ganz

[1]) Cf. Mascagni, l. c. tab. XIX.

entbehrt, nicht in dem Maasse zur Verfügung, wie die Pleura intercostalis, weil das einfache Heben und Senken des Brustbeins mit der complicirten Bewegung der Rippen kaum vergleichlich ist. Um aber trotzdem ihrer Aufgabe gerecht werden zu können, ist sie mit Vorrichtungen ausgestattet, welche ihr auch unter scheinbar ungünstigeren Bedingungen doch eine resorbirende Function auszuüben erlauben.

Ich glaube nehmlich, gestützt auf die Beobachtungen anderer Autoren und auf eigene Anschauung, die mediastinalen Lymphknötchen als lediglich der Resorption dienende Vorrichtungen anstandslos betrachten zu dürfen.

Knauff[1]) beschrieb diese Knötchen zuerst als grosse rundliche und ovale oder kleinere Knötchen mit einem Gefässknäuel, dessen Anordnung lebhaft an ein Malpighi'sches Körperchen der Nieren erinnert. Die Gefässknäuel entstehen durch Auflösung einer oder mehrerer Arterien in Capillaren, welche sich ihrerseits wieder zu einer oder mehreren Venen vereinigen. Bei den kleinsten Knötchen wird der Gefässknäuel nur aus einer Capillare gebildet.

Die centralen Theile der Knötchen sind besonders reich an Blutgefässen; die letzteren bilden der Masse nach den bedeutendsten Theil der Knötchen, weshalb die Bezeichnung der Knötchen als wohlausgebildete Gefässglomeruli ganz berechtigt erscheint.

Die Gefässknäuel sind umgeben von einer continuirlichen Schicht von runden oder ovalen Zellen, welche etwa die Grösse eines Lymphkörperchens haben oder darüber. Ausserdem enthalten die Knötchen als drittes histologisches Moment Lymphkörperchen.

Die Knötchen sind nur zum Theile von dem allgemeinen Epithel der Pleura überzogen. Das dieselben überziehende Zellenlager hält Knauff für eine besondere Gewebeart, welche an der übrigen Pleura fehlt.

An Stellen, an welchen die Pleura an anderen Organen fixirt ist, — Zwerchfell, Costalwand — fand Knauff noch eine andere Art von Knötchen, welche flach und klein sind und sich vor allen Dingen durch Mangel der Gefässglomeruli von den anderen Knötchen unterscheiden. Diese letztere Art von Lymph-

[1]) Knauff, a. a. O. S. 462.

knötchen gleicht genau den sogenannten pulmonalen und verhält sich auch bezüglich der Aufnahme von Körperchen gerade wie diese (Knauff).

In einer ausführlichen und gediegenen Arbeit über das Lymphgefässsystem hat Klein[1]) die mit Hülfe der v. Recklinghausen'schen Versilberungsmethode gewonnenen Resultate seiner histologischen Untersuchungen der serösen Membranen niedergelegt.

Er wies nach, dass auf der freien Oberfläche des Omentum und namentlich des Mediastinum der Hunde und anderer Thiere, das Endothel nicht überall gleich ist, sondern an bestimmten Stellen den Charakter von sogenannten Keimendothel trägt[2]). Besonders ist dies der Fall an bestimmten Knötchen und strangförmigen Gebilden, welche entweder isolirt auf der gefensterten Mediastinalpleura sitzen, oder in Verbindung stehen mit den gefässführenden Haupttrabekeln der letzteren.

Bezüglich der feineren Structur dieser Gebilde konnte Klein an positiven Silperpräparaten junger Knötchen mit Bestimmtheit nachweisen, dass die Matrix durch mehr oder weniger abgeplattete und verzweigte Zellen gebildet wird, welche mit ihren Fortsätzen sowohl unter sich als auch mit der Grundmembran der Serosa zusammenhängen. Je näher am Rande des Knötchens, desto reicher verzweigt sind die Bindegewebszellen. An negativen Silberpräparaten findet man demgemäss im Centrum solcher Knötchen ein System von Lymphlacunen, welche durch kurze und verhältnissmässig weite Kanäle mit einander communiciren, während an der Peripherie in Folge der reichlicheren Verästelung der Zellen die anastomosirenden Kanälchen an Lumen kleiner, jedoch an Zahl und Länge grösser werden.

Die lymphoiden Zellen, welchen man in den Maschen des Reticulums dieser Knötchen begegnet, sind nach Klein Abkömmlinge der Zellen des Reticulums. Die Zahl der lymphoiden Zellen kann eine so grosse sein, dass die ohne weitere Präparation untersuchten Knötchen und Stränge des Mediastinum als lediglich Anhäufungen von Lymphkörperchen sich markiren.

[1]) Klein, a. a. O.

[2]) Cf. Ludwig und Schweigger-Seidel, a. a. O. Tab. Fig. 4., ebenso Knauff, a. a. O.

Das Verhalten der Blutgefässe in diesen Lymphknötchen ist schon von Knauff in ausführlicher Weise beschrieben worden. Es erübrigt also nur noch die Beziehungen des Lymphgefässsystems zu den Knötchen und zur Blutbahn mit einigen Worten zu erläutern.

Nach Klein[1]) ist die Vena efferens gewöhnlich, die Arteria afferens selten, begleitet von mindestens einer Lymphcapillare, oder umscheidet von einer solchen. Verfolgt man eine ausführende Vene rückwärts bis zu ihrer Austrittsstelle aus dem Knötchen, so sieht man die bis dahin scharf begrenzte, aus Endothelien bestehende Wand ihrer begleitenden Lymphcapillare in die verästelten Zellplatten des Lymphknötchens direct übergehen, während sich ihr Lumen in dem Labyrinth von Spalten und Lacunen im Knötchen verliert. Das Labyrinth des Knötchens selber, sowohl der Knötchen des Mittelfells als derjenigen des Netzes und Mesenterium, steht mit der Oberfläche der Serosa in Verbindung durch sogenannte Pseudostomata, welche an den lymphangialen Knötchen und Zügen der Pleura mediastinalis in ausserordentlich reichem Maasse vorhanden sind. Ausserdem stehen die Lymphgefässe der Serosa selbst in freier Communication mit den serösen Höhlen durch Kanälchen, welche auf der Oberfläche als Stomata vera ihre, von jungem Endothel umkleidete Mündung haben.

Die Entwickelung dieser Knötchen geschieht normaliter durch Auswachsen von den Endothelien der Lymphgefässe, welche ein Netzwerk als Matrix bilden, von welchem wiederum junge Zellen entspringen. Später erhalten die Platten und Knötchen Blutgefässe in Knäuelform. Je mehr später die Entwickelung des Knötchens vorschreitet, desto mehr nimmt dasselbe den Charakter von adenoidem Gewebe an und desto reicher wird die Zahl der Lymphkörperchen an dessen Oberfläche. Ihrer Entwickelung nach unterscheidet Klein folgende verschiedene Formen lymphangialer Knötchen:

1) einfache Anhäufungen von Keimendothel an der Oberfläche seröser Membranen.

2) Anhäufungen mehr oder weniger flacher und verzweigter Zellen mit einem System von Kanälchen und Lacunen.

[1]) Klein, a. a. O. S. 36.

3) Knötchen, welche vollkommen adenoidem Gewebe gleichen.

4) Vascularisirte Knötchen, deren Matrix aus einem Netzwerk grosser, platter Zellen besteht mit Zwischenräumen, welche hauptsächlich Flüssigkeit oder eine beschränkte Zahl von Lymphkörperchen enthalten.

Es wäre schliesslich noch hervorzuheben, dass durch Transformation der verästigten Bindegewebszellen in Fettzellen diese Knötchen in Fettträubchen und Züge von Fettgewebe übergehen können.

Es mögen diese, grösstentheils den Arbeiten Knauff's, Klein's und Arnold's entnommenen Schilderungen der histologischen Structur der mediastinalen Lymphknötchen genügen, um uns ein Bild vom functionellen Werthe dieser Gebilde zu schaffen. Zweifellos besteht diese Function in der Resorption, das beweist schon der constante Kohlengehalt dieser Knötchen nach länger dauernder Russinhalation. Vermöge ihrer Structur ist anzunehmen, dass sie ebenso geeignet sind, Flüssigkeiten als feste Körperchen in sich aufzusaugen. Ich glaube dass die Aufsaugung, namentlich aber die Fortschaffung des schon in den Maschenräumen des Reticulum befindlichen Materials durch Druckschwankungen, wie sie die geschilderten Gefässverhältnisse bedingen, ganz wesentlich unterstützt, wenn nicht ausschliesslich veranlasst wird.

Zwischen den beiderseitigen Pleurahöhlen existiren beim Hunde offenbar Communicationen. Wenigstens wäre auf andere Weise der constante Befund von Blut bezw. Tusche auch in derjenigen Pleurahöhle, in welche nicht injicirt worden ist, nicht zu erklären. Es haben übrigens schon vor mir Dybkowsky[1]) und Afonassiew[2]) dieselbe Beobachtung gemacht und die Communicationen in der gefensterten Pleura mediastinalis nachgewiesen.

5. Befunde an der Pleura mediastinalis und an den mediastinalen Lymphknötchen.

Bei der Untersuchung der Pleura mediast. bin ich derart verfahren, dass ich nach Durchtrennung der Rippenknorpel nahe

[1]) Dybkowsky, a. a. O.

[2]) Afonassiew, a. a. O.

am Brustbein das letztere vertical emporhob und, während ein Gehülfe die seitlichen Thoraxwände herunterdrückte, die Membran zuerst makroskopisch durchmusterte.

Die Tuschepräparate liessen die makroskopischen Verhältnisse mit grosser Klarheit leicht erkennen. Die meisten Knötchen, auch einige Fettträubchen, waren grauschwarz verfärbt. Bei genauerem Zusehen waren in denselben zahlreiche schwarze Punkte zu erkennen. Ganz kleine schwarze Striche und Züge waren längs der Gefässe in den Trabekeln des Mittelfells an vielen Stellen zu erkennen und verliefen in der Richtung nach dem Sternum zu. Der Medianlinie desselben parallel — der Anheftungsstelle des Mittelfells entlang — zogen beiderseits ein tuscheerfülltes Lymphgefäss in Gestalt eines mässig dicken schwarzen Striches, nach oben zu kleinen, am Manubrium und höher oben im Jugulum und auf der Vorderfläche der Trachea gelegenen Lymphdrüsen, welche sämmtlich intensiv schwarz pigmentirt waren. Bei genauer Präparation der Lymphdrüsen an der oberen Brustapertur stellte sich heraus, dass ausser den peritrachealen auch die supraclavicularen Lymphdrüsen und zwar linkerseits mehr als rechterseits pigmentirt waren. Auch auf der vorderen Fläche der Thymusdrüse waren kleine schwarze Heerde nachweisbar, welche sich bei mikroskopischer Untersuchung als tuschehaltige Lymphdrüsen documentirten.

Bei den Versuchen mit Blut verhielten sich Lymphbahnen und Lymphdrüsen vollkommen analog wie bei den Tuscheversuchen.

War die makroskopische Untersuchung vollendet, so trennte ich mit der Scheere das Mittelfell ab und legte dasselbe sammt Brustbein für einige Minuten in fliessendes Wasser, um die der Oberfläche anhaftenden Partikelchen zur Vermeidung von Täuschungen womöglich abzuwaschen. Hatte ich Blut injicirt, so legte ich das Mediastinum in Müller'sche Flüssigkeit und untersuchte die frischen Präparate in dieser oder aber ich wartete 1—2 Tage ab, um hernach eine Nachhärtung in Alkohol vorzunehmen. War Tusche injicirt worden, so härtete ich die Präparate in allen Fällen, bei denen mir eine frische Untersuchung unmöglich war, in Alkohol. Passend ausgeschnittene und auf Carton wohl ausgebreitete Pleurastücke wurden dann in Alaun-

carmin schwach angefärbt und wie Schnittpräparate weiter behandelt.

Schon bei schwacher Vergrösserung (Zeiss Oc. 2. Obj. A) liessen die mit Tusche oder Blut belasteten Knötchen des Mittelfells erkennen, dass die Körperchen innerhalb der Knötchen in unregelmässig gestalteten Räumen und Lücken zwischen den Zellen liegen, welche vielfach durch breitere oder ganz feine Züge mit einander anastomosiren. Bei Tuschepräparaten erinnert der erste Anblick dieser, mit schwarzem Pigment angefüllten Räume lebhaft, sowohl was Form als Intensität der Färbung anbelangt, an die schwarzen Pigmentzellen in der Froschhaut, nur dass die schwarzen Flecke in den Knötchen viel näher beisammen liegen.

Bei einer grossen Zahl von Knötchen liegt das meiste Pigment, wie es schon Knauff[1]) beobachtet hat, in einer zwischen Peripherie und Centrum gelegenen Zone; bei anderen dagegen sind nur die peripherischen Abschnitte eines Knötchens pigmenthaltig und wieder andere zeigen eine mehr gleichmässige Vertheilung der Tuschekörnchen im ganzen Knötchen. Bei den letzteren ist zugleich auch Pigment im Stiel des Knötchens oder wenn ein solcher fehlt, im Trabekel, welchem das Knötchen aufsitzt und in den Lymphscheiden der zugehörigen Gefässe auf ziemlich weite Strecken hin zu verfolgen (Fig. 4).

Die einfachen und mehr strangförmigen Lymphknötchen in den Gefässscheiden der Mediastinalpleura sind ebenso reich an Tuschekörnchen und Blutkörperchen wie die isolirt gelegenen und gestielten Knötchen.

Bei stärkerer Vergrösserung erkennt man an Tuschepräparaten auf der Oberfläche der Lymphknötchen und Lymphstränge eine netzförmige Zeichnung schwarz punctirter Linien, ausserdem viele, theils rundliche, theils mehr sternförmige, intensiv schwarze Flecke. Die Netze an der Oberfläche ebenso wie die grösseren Pigmentheerde daselbst stehen mit den Lacunen im Innern des Knötchens in deutlich erkennbarer Communication und stellen demnach die Stellen dar, an welchen der Eintritt der corpuscullären Elemente in die Saft- und Lymphbahnen der Lymphknötchen erfolgt.

[1]) Knauff, a. a. O.

Im Innern mancher Knötchen findet man hin und wieder die kleinen Tuschekörnchen den Zellen anhaftend; grösstentheils jedoch sind die Körnchen frei und scheinen demnach nur durch den Lymphstrom als solchen weitergespült worden zu sein.

Auch an anderen Stellen der Mediastinalpleura, wo keine Knötchen vorhanden sind, hauptsächlich aber auf den Trabekeln, findet man eine ganz ähnliche Zeichnung, wie auf der Oberfläche der Knötchen: netzförmig angeordnete punctirte Linien und rundliche oder sternförmige, intensiv schwarze Flecke. In den Trabekeln selbst und längs der Gefässe verlaufen ausserdem grössere strichförmige Züge, welche offenbar tuscheerfüllten Lymphgefässen entsprechen.

An den gefensterten Stellen des Mittelfells sind die Fenster mit schwarzen Pigmentkörnchen förmlich eingefasst. Wahrscheinlich hat durch eben diese Fenster der Uebertritt der Tusche aus einer Pleurahöhle in die andere stattgefunden.

Es ist nach den beschriebenen Versuchsergebnissen kaum noch erforderlich, besonders hervorzuheben, dass sich die Resorption corpusculärer Elemente sowohl auf der Pleura costalis als Pleura mediastinalis — niemals aber auf der Pleura pulmonalis — in präexistenten, zum Lymphgefässsystem gehörenden Bahnen vollzieht.

Die Aufsaugung geschieht auch von der Pleurahöhle aus mit einer Geschwindigkeit, welche derjenigen nahekommt, mit welcher die Lungen resorbiren. In die Pleurahöhle injicirte Carminlösung erscheint 20 Minuten nach der Injection im Harne (Afanassiew)[1]). Eine jede Inspiration treibt neue Mengen von suspendirten corpusculären Elementen in die Saftkanälchen und Lymphbahnen hinein. Ob auch die von der Pleura resorbirten Quantitäten von festen Körperchen oder von Flüssigkeiten so beträchtliche sind, wie die von den Lungen aufgenommenen, das vermag ich nicht zu entscheiden. Ich habe sogar von einer genauen Bestimmung der resorbirten Flüssigkeitsmenge Abstand genommen, weil ich ein sicheres Resultat dieser jedenfalls schwierigen Untersuchungen nicht vorauszusehen vermochte und mich

[1]) Cfr. Arbeiten aus dem histol. Inst. zu Charkow 1866—1867. Chrzonszczewsky. Virchow's Archiv Bd. 44.

die Lösung dieser Frage viel zu weit vom eigentlichen Thema abgeführt hätte. Man hat ja zweifellos bei der Bestimmung der aus der Pleurahöhle resorbirten Flüssigkeitsmengen mit einem noch ziemlich unbekannten Factor, der Pleurasecretion, zu rechnen. Uebrigens sind schon diesbezügliche Untersuchungen von Dybkowsky angestellt worden, auf welche ich hier verweisen möchte [1]).

6. Lagerung der regionären Lymphdrüsen der Costalpleura und des Mittelfells.

Ich möchte meine Untersuchungen nicht abschliessen, ohne der Lagerung der Lymphdrüsen, welche ihren Zufluss von der Lunge her oder aus der Pleurahöhle empfangen, nochmals eine besondere Beachtung geschenkt zu haben.

Bei den Infusionsversuchen von Blut oder Tusche in die Luftröhre füllten sich von der Lunge her immer und ausschliesslich nur die Bronchialdrüsen, niemals die höher gelegenen Trachealdrüsen.

Bei der Infusion in die Pleurahöhlen blieben die Bronchialdrüsen — bei unverletzter Lungenpleura — stets unverändert; niemals führten sie da Blut oder Tusche.

Demzufolge wird durch die Pleura pulmonalis bezw. durch die Lunge nichts aus der Pleurahöhle resorbirt, trotzdem unzweifelhaft auch die Pulmonalpleura mit Stomata und anderen zur Aufsaugung geeigneten Vorrichtungen versehen ist.

Es beschränkt sich also die Function der Aufsaugung aus der Pleurahöhle auf die Pleura costalis und mediastinalis.

Wir haben oben gesehen, dass die intercostalen Lymphstämmchen ihren Inhalt zu Drüsen seitlich der Mammargefässe und seitlich der Wirbelsäule hinführen, folglich müssen wir die intercostalen Lymphdrüsen als regionäre Lymphdrüsen der Costalpleura ansehen.

Ferner habe ich die Lymphstämmchen des Mittelfells constant zu Lymphdrüsen am Manubr. sterni, am Jugulum und auf der vorderen Fläche der Luftröhre verfolgen können. Auch supraclaviculare Lymphdrüsen füllten sich von der Brusthöhle

[1]) Dybkowsky, a. a. O. S. 65.

her mit Tusche oder Blut[1]), doch vermochte ich für sie mit Sicherheit nicht zu entscheiden, ob sie von der Pl. mediastinalis oder von der Pl. costalis oder von beiden her ihren Zufluss erhielten. Jedenfalls steht aber fest, dass die peritrachealen Lymphdrüsen von der Bifurcation ab bis über den oberen Rand des Manubr. sterni hinaus zu den regionären Lymphdrüsen des Mittelfells gehören.

Diese Thatsache gewinnt namentlich in dieser Hinsicht eine gewisse Bedeutung, als sie geeignet ist eine Streitfrage bezüglich der Durchlässigkeit der Bronchialdrüsen für Staub zu schlichten.

Bekanntlich hat Zenker[2]) Staub in den Tracheallymphdrüsen gesehen, von welchem er annimmt, dass er aus den Bronchialdrüsen dahin vorgedrungen sei. Deshalb, sagt Zenker, ist nicht einzusehen, warum die Staubtheilchen nicht auch durch diese Drüsen hindurch bis in's Blut gelangen sollten. Auch Orth hält, weil er die Trachealdrüsen voller Pigment fand, einen Uebertritt von Staub in das Blut für möglich, desgleichen Soyka, Ziegler, Slavjansky und Andere.

Man darf nun diese Befunde von Zenker und Orth nicht mehr in dem Sinne deuten, als hätten die durchlässig gewordenen Bronchialdrüsen den Staub zu den höher oben gelegenen Trachealdrüsen passiren lassen, sondern man muss unter Berücksichtigung meiner Versuchsergebnisse annehmen, dass von der Pleurahöhle her der Staub in die peritrachealen Lymphdrüsen gelangt ist und zwar durch Vermittelung der Pleura mediastinalis.

In der That geht auch aus den Sectionsprotocollen der berühmten Zenker'schen Fälle deutlich hervor, dass sich dort wirklich Eisenoxyd in der Pleurahöhle befunden hat. In beiden Fällen existiren Residuen allgemeiner Pleuritis, pleuritische Schwarten, welche intensiv ziegelrothe Färbung durch Eisenoxyd darboten.

Arnold[3]), welcher wiederholt Gelegenheit hatte, Staub in

[1]) Auch bei 2 Fällen von Empyem konnte ich am Lebenden die supraclavicularen Lymphdrüsen der kranken Seite als kleine Tumoren deutlich palpiren. Ob dies übrigens ein constanter Befund ist, vermag ich nicht anzugeben.

[2]) Zenker, Staubinhalationskrankheiten der Lunge. Deutsch. Arch. f. klin. Med. II. 1867.

[3]) Arnold, a. a. O. S. 170.

den höher gelegenen peritrachealen Lymphdrüsen von Leichen und Versuchsthieren zu finden, wies schon früher die Erklärung dieses Befundes durch Durchlässigkeit der Bronchialdrüsen zurück; viel eher glaubt er an collaterale Verbindungsbahnen[1])[2]) zwischen den Vasis afferentibus verschiedener Drüsen oder aber an eine Staubzufuhr von der Pleura parietalis, insbesondere mediastinalis aus.

Den Beweis für die Richtigkeit der letzteren Vermuthung Arnold's glaubte ich in Obigem auf experimentellem Wege erbracht zu haben. Auch halte ich durch die negativ ausgefallenen Untersuchungen der Lymphe des Ductus thoracicus in der letzten Versuchsreihe die Undurchlässigkeit der zur Region der Pleurablätter gehörigen Lymphdrüsen für rothe Blutkörperchen und Tuschekörnchen für ebenso gut bewiesen, wie für die Bronchialdrüsen.

Wenn ich nun wieder auf die Frage zurückkomme, welche für meine Untersuchungen über die Pleuraresorption den Ausgangspunkt gebildet hat, auf die Frage: erhalten die mediastinalen Lymphknötchen ihre Kohlenpartikelchen aus der Lunge oder aus der Pleurahöhle, so muss die Antwort unzweifelhaft im letzteren Sinne gegeben werden. Es bleibt aber nach Feststellung dieser Thatsache immer noch unaufgeklärt, wie denn die aspirirten festen Körperchen in die Pleurahöhle hinein gelangen.

Bekannt ist schon aus Knauff's Untersuchungen der constante Kohlengehalt der pleuritischen Entzündungsproducte wie Adhäsionen und Schwarten. Auch in Zenker's Fällen fand sich, wie schon erwähnt, in pleuritischen Schwarten Eisenoxyd und Kohle, namentlich ersteres in beträchtlicher Menge. Einmal auf diese Verhältnisse aufmerksam geworden, kann man bei zahlreichen Sectionen älterer Individuen wirklich constatiren, wie von der Lungenoberfläche nur durch pseudomembranöse Bindegewebszüge die Kohlenpartikelchen zur Costalpleura überwandern.

[1]) Cfr. Donders, Canstatt's Jahresber. 1853. — Physiologie des Menschen. Leipzig 1856.

[2]) Frey, Untersuchungen über die Lymphdrüsen des Menschen u. s. w. Leipzig 1861 und Handbuch der Histologie und Histochemie, Leipzig 1876.

Indessen sind diese Pseudomembranen mit ihren zahlreichen neugebildeten Lymphbahnen jedenfalls nicht die einzigen Wege für die Ueberwanderung inhalirten Staubes aus den Lungenalveolen in die Pleura.

Wenn ich an die von Arnold[1]) beschriebenen pleuralen und subpleuralen Lymphknötchen und ihre Aehnlichkeit bezüglich der Structur und des Verhaltens zu inhalirtem Staube mit den bronchialen Lymphknötchen erinnere, so gewinnt immer mehr die Vorstellung Raum, dass die beiden Arten von Knötchen die Function haben, die Lunge von Staub zu entlasten. Die bronchialen Knötchen scheiden den Staub zur Expectoration in das Bronchiallumen aus, die pleuralen in die Pleurahöhle. Einen endgültigen Beweis, dass dem so ist, kann ich mit meinen Experimenten nicht erbringen, weil das Blut und die Tusche in diesen Knötchen nicht so weit vorgerückt war, wie es Arnold bei seinen Versuchsthieren nach monatelanger Staubinhalation gesehen hat und wie man es häufig an Lungen älterer Individuen findet. Dagegen liess die Richtung des Weges, welchen die aspirirten Körperchen in diesen Knötchen eingeschlagen hatten, keinerlei Zweifel zu.

Ein Widerspruch mit der mehrfach betonten Undurchlässigkeit der Lymphdrüsen für corpusculäre Elemente läge in einer Ausscheidung von corpusculären Gebilden durch diese Knötchen nach den Bronchen und der Pleurahöhle zu keineswegs, denn die bronchialen Lymphknötchen sind so wenig wie die pleuralen eigentliche Lymphdrüsen.

Ob noch an anderen Stellen auf der normalen Pleura Durchtrittsstellen für corpusculäre Elemente existiren, ist mir ganz unbekannt. Für Flüssigkeiten ist es zwar von Küttner[2]) und von Wittich[3]) erwiesen, dass sie die unversehrte Pulmonalpleura passiren, doch gestatten die für Flüssigkeiten geltenden Gesetze keinerlei Rückschluss auf das Verhalten fester Körperchen. Auch hat man bisher nicht nachzuweisen vermocht, an welchen Stellen der Lungenpleura der Austritt der Flüssigkeiten

[1]) Arnold, Ueber das Vorkommen lymphatischen Gewebes in den Lungen. Virchow's Archiv Bd. 80.

[2]) Küttner, a. a. O.

[3]) v. Wittich, a. a. O.

erfolgt ist, so dass erst weitere Untersuchungen uns über diese Verhältnisse Aufschluss geben können.

Ob auch in meinen Versuchen über Lungenresorption ein Uebertritt der flüssigen Bestandtheile des Blutes oder der Tusche in die Pleurahöhle stattgefunden hat, ist möglich, sogar wahrscheinlich; der negative Befund in der Brusthöhle ist jedoch in Anbetracht der ausserordentlich grossen Resorptionsfähigkeit der Pleurablätter als Gegenbeweis nicht zu verwerthen. Es kann ja Flüssigkeit in derselben Quantität resorbirt worden sein, wie sie in die Pleurahöhle ausgeschieden wurde. Feste Körperchen sind jedenfalls bei unserer kurzen Versuchsdauer nicht in die Pleurahöhle übergetreten, sonst hätte man sie ja an den Uebertrittsstellen der Pleura pulmonalis oder in den Lymphbahnen und Lymphdrüsen der parietalen Pleura nachzuweisen vermocht.

III.

Vergleich der Versuchsergebnisse mit pathologischen Zuständen des Menschen.

Während ich mich mit der Ausführung meiner Versuche über Aspiration und Resorption von Blut und Tusche beschäftigte, bin ich bemüht gewesen, an dem mir im pathologischen Institute zu Gebote stehenden Leichenmateriale nach Belegen für die Richtigkeit meiner Versuchsresultate zu forschen.

Vor Allem war ich bestrebt, zu untersuchen, ob sich die Resorption rother Blutkörperchen durch die Lungen auch unter einfacheren Verhältnissen vollziehe, als sie bei meinen Versuchen gegeben waren. In dieser Absicht habe ich an einer grösseren Zahl von Leichen mit Lungenhämorrhagien die Lungen, die bronchialen Lymphdrüsen und den Inhalt des Ductus thoracicus untersucht. Den Untersuchungsergebnissen möchte ich hier gleich vorwegnehmen, dass Bronchialdrüsen mit blutführenden Lymphbahnen ein ausserordentlich häufiger Befund sind.

Zunächst untersuchte ich Fälle, bei denen es sich um Aspiration von Blut handelte, nehmlich 5 Fälle von Schädelverletzung, darunter zwei, welche junge Zimmerleute betrafen, die durch Sturz von der Jubiläumsfesthalle Schädelfracturen erlitten hatten und innerhalb kurzer Zeit 1—3 Stunden gestorben waren; ferner

2 Schussverletzungen des Schädels durch Suicidium und ein neugebornes Kind, das von seiner Mutter durch Schlag auf den Schädel getödtet worden war.

In allen diesen Fällen bestanden Basalfracturen, von denen aus Blut in Nasen- und Rachenraum herabfloss und von da aus aspirirt worden war.

Des weiteren untersuchte ich 3 Fälle von acut lobulärer katarrhalischer Pneumonie mit subpleuralen Ecchymosen, ferner mehrere Phthisiker, welche im hämoptoischen Insulte verstorben waren und Lungen zweier Individuen mit hämoptoischem Infarct und Embolie der Pulmonalarterien.

Auf eine genaue Beschreibung der mikroskopischen Befunde der Lungen und Lymphdrüsen kann ich hier füglich verzichten, weil die Bilder im Allgemeinen den beschriebenen Befunden bei experimenteller Blutaspiration vollkommen congruent sind. Die Vertheilung des Blutes im interstitiellen Lungengewebe, das Vorrücken der rothen Blutkörperchen im Saftkanalsystem und in den Lymphbahnen, ebenso die Vertheilung in normalen oder nur unbedeutend veränderten Lymphdrüsen, entsprach genau den oben beschriebenen Versuchsresultaten.

Auf das Verhalten des Blutes gegen pathologisch veränderte Drüsen komme ich weiter unten zu sprechen.

An dieser Stelle möchte ich gleich anschliessen, dass es mir durch zahlreiche Leichenuntersuchungen ebenfalls nicht schwer geworden ist, nachzuweisen, dass die durch das Experiment gefundenen Lymphwege und Resorptionsverhältnisse der Pleura auch für den Menschen volle Gültigkeit haben.

Bekanntlich ist es eine vielfach zunehmende Erfahrung, dass sich bei alten Individuen mit Lungenanthracose auch Pigment in den parietalen Pleurablättern vorfindet.

Das Kohlenpigment ist sowohl in der Pleura costalis und mediastinalis als namentlich in pleuritischen, pseudomembranösen Adhäsionen abgelagert; in der Pleura costalis in Form von langen, schwarzen, den Rippen parallel laufenden Zügen, welche Lymphgefässstämmchen entsprechen und in kleinen traubenförmigen Gebilden längs dieser Züge; in der Pleura mediastinalis in den bekannten Lymphknötchen. In den Pseudomembranen ist das Kohlenpigment mehr diffus abgelagert.

Je grösser der Kohlengehalt der Lungen ist, um so zahlreicher sind auch die den Rippen entlanglaufenden kohlenerfüllten Lymphstämmchen und um so höher reichen dieselben sowie die zugehörigen kohlenerfüllten Intercostallymphdrüsen nach der oberen Brustapertur hinauf.

Bei geringem Gehalt der Costalpleura an Kohle beschränkt sich nehmlich die Pigmentirung nur auf die untersten Intercostalräume. Man könnte sich daher sehr wohl die Vorstellung machen, dass die Kohlenpartikelchen, welche die Pulmonalpleura passirt haben, zunächst — wahrscheinlich in Folge der Schwerkraft oder in Folge einer bestimmten Richtung des Lymphstromes in der Pleurahöhle — in die tiefen, seitlichen Recessus herabsinken und erst von da aus in die Lymphwurzeln der untersten Intercostalräume hineingelangen.

Wo Pseudomembranen die Brücke zu directer Ueberwanderung der Kohle von der Pleura pulmonalis zur Pleura costalis dargestellt haben, ist die Vertheilung in der letzteren eine ganz andere und findet in mehr gleichmässiger Weise rings um die Anheftungsstelle der Pseudomembran statt.

Bis zu derselben Höhe, zu welcher von unten an gerechnet die Füllung der intercostalen Lymphgefässe bezw. die Ablagerung von Kohlenstaub in deren Wandung heraufreicht, sind auch die intercostalen Lymphdrüsen seitlich des Sternum und der Wirbelsäule pigmentirt. Ebenso sind die sternalen, jugularen und supraclavicularen Lymphdrüsen kohlenhaltig, wenn das Mediastinum Kohle aufgenommen hat. Die sämmtlichen letztgenannten Lymphdrüsen sind jedoch pigmentfrei, wenn die Pleurablätter frei sind, d. h. wenn die Lunge allein anthracotisch ist.

Es sind bis jetzt nur verhältnissmässig wenige Fälle, bei denen sich das eben geschilderte Verhalten einwandsfrei constatiren liess; doch zweifle ich nicht daran, dass in kürzerer oder längerer Zeit durch umfangreichere diesbezügliche Beobachtungen meine Angaben weitere Bestätigung finden werden. Es werden sich jedenfalls auch Fälle vorfinden, bei denen die Pleura mediastinalis und ihre zugehörigen Lymphdrüsen frei sind, wenn die Kohle von der Lunge aus direct durch Pseudomembranen in die Costalpleura überführt wurde, ohne vorerst die Pleurahöhle selbst passirt zu haben.

Die einzelnen Fälle, welche ich entweder als Assistent am pathologischen Institute selbst untersucht habe oder bei deren Section ich später zugegen war, möchte ich hier mit ihren Protocollen einzeln nicht aufführen, sondern es möge genügen, dass ich hier als Paradigma für die Befunde bei Anthracose der Pleura den Auszug aus einem von Dr. Ernst dictirten Protocolle über einen Fall mittheile, welchen ich zusammen mit meinem Collegen Dr. Ernst seiner Zeit hier untersuchte.

Kohlweiler, 75jährig. Taglöhner von hier. Med. Section vom 14. März 1887:

Beide Lungen retrahiren sich sehr stark, sind frei, mit Ausnahme der Pleura diaphragmalis, woselbst durch vereinzelte strangförmige Adhäsionen Lunge und Zwerchfell verwachsen sind.

Neben dem herausgenommenen Sternum finden sich an der Innenfläche längs der beiden Arteriae mammariae int. linsengrosse, schwarzpigmentirte Drüsen und zwar in jedem Intercostalraume beiderseits je eine. In der Mitte des Sternum feine schwarze Pigmentirungen von Stecknadelkopfgrösse.

Die Pleura diaphragmalis ist um die Adhäsionen herum ebenfalls von solchen schwarzpigmentirten Knötchen durchsetzt. Zwischen den Adhäsionsmaschen reichliche Pigmentknollen. An der Bauchseite des Zwerchfells fehlt das Pigment. Ferner finden sich schwarzpigmentirte Träubchen in den untersten Intercostalräumen zwischen mittlerer und vorderer Axillarlinie, deutlich dem Verlaufe der Intercostalräume folgend. In den oberen Intercostalräumen sind die Pigmenthäufchen weniger deutlich. Nach abgezogener Pleura zeigen sich auch den Rippen unmittelbar aufsitzend Pigmenhäufchen dicht neben der Wirbelsäule. Die Jugulardrüsen sind tief schwarz pigmentirt, die Supraclaviculardrüsen ebenfalls, aber weniger deutlich. Beide Lungen sind intensiv anthracotisch, ebenso die Bronchialdrüsen fast rein schwarz.

Ueber das Verhalten der corpusculären Elemente zu pathologisch veränderten Lymphdrüsen habe ich noch nachzutragen, dass in dieser Hinsicht Untersuchungen anscheinend bluthaltiger Lymphdrüsen von Phthisikern nach Hämoptoe sehr interessante Thatsachen ergeben haben.

In einem der untersuchten Fälle waren die Bronchialdrüsen diffus hyperplastisch und zum Theil käsig degenerirt, in einem anderen Falle wenig hyperplastisch, dagegen sehr reich an Kohlenpigment und hyalin umgewandelt.

In beiden Fällen erschienen makroskopisch die Drüsen dunkelroth, gerade wie die bluthaltigen Lymphdrüsen meiner Versuchsthiere.. Bei der mikroskopischen Untersuchung stellte sich jedoch heraus, dass das eigentliche Lymphdrüsengewebe

wohl hyperämisch war, nirgends jedoch Blut ausserhalb der Gefässbahn enthielt, abgesehen von einigen wenigen Blutkörperchen in den peripherischen Lymphsinus, nahe bei den Einmündungsstellen der Vasa afferentia.

Die letzteren selbst waren total bluterfüllt und an mehreren Stellen buchtig erweitert, besonders vor der Durchtrittsstelle durch die bindegewebige Kapsel. Das die Drüsen umgebende Gewebe liess eine förmliche Injection der Saftbahnen mit rothen Blutkörperchen erkennen. Der Blutgehalt der Saftbahnen war je näher dem Lymphgefäss, desto reichlicher. Es standen auch diese Saftbahnen, wie unter dem Mikroskop direct nachweisbar war, in offenbarer Communication mit den Vasis afferentibus. An einigen Präparaten floss das Blut in grösseren, mit dem Vas afferens communicirenden Bahnen förmlich um die Lymphdrüse herum, ohne dass es in das Gewebe der Drüse selbst eindrang.

Offenbar waren diese Bahnen sogenannte collaterale Anastomosen zwischen den Vas. efferent. verschiedener Lymphdrüsen, wie sie Donders und Frey beschrieben haben.

Dem oben angegebenen ganz ähnliche Befunde habe ich wiederholt bei den Vas. afferent. von Lymphdrüsen gesehen, welche bis in die Nähe des Hilus total mit Blut angefüllt waren.

Es ist unschwer für diese anscheinend ganz verschiedenartigen Thatsachen eine gemeinsame Erklärung zu finden. In den hyperplastischen und käsig oder hyalin degenerirten Drüsen, welche ausserdem noch mehr oder weniger reichlichen Kohlengehalt aufwiesen, waren die Lymphdrüsen in Folge der pathologischen Structurveränderung derart undurchgängig geworden, dass sie für den Lymphstrom ein Hemmniss bildeten und derselbe durch die collateralen Bahnen abgelenkt wurde.

Die Lymphdrüsen, deren Maschenräume in den Lymphbahnen total mit rothen Blutkörperchen vollgepfropft waren, hemmten in derselben Weise den Lymphstrom.

Die Folge der Obstruction der Lymphdrüsen war die Lymphstauung in den Vasis afferentibus, welche jedenfalls auch eine Rückwirkung auf die Lymphgefässe im resorbirenden Organe äusserte. Es ist demzufolge sehr wahrscheinlich, dass pathologisch veränderte und obstruirte Lymphdrüsen eine Ver-

langsamung oder gänzliche Sistirung der Resorption in den Organen oder Organabschnitten bedingen können, in deren Lymphgefässgebiet sie eingeschaltet sind. —

Hierhergehörende Beispiele liefert die klinische Erfahrung sowohl für Lunge als Pleura sehr häufig und ich glaube, dass dieselben sehr wohl, ohne den Verhältnissen Zwang anzuthun, mit meinen Beobachtungen an Versuchsthieren und Leichen in Einklang gebracht werden können.

Auf den ersten Blick scheinen zwar die durch meine Versuchsanordnungen bedingten Verhältnisse nur sehr schwer mit den uns bekannten und geläufigen pathologischen Prozessen in directen Vergleich gestellt werden zu können. Indessen ist die Verschiedenheit doch nicht so gross, wie man geneigt sein könnte anzunehmen, habe ich doch oben schon den Nachweis liefern können, dass nahe Beziehungen, sogar völlige Uebereinstimmung zwischen Versuchsresultaten und gewissen Sectionsbefunden existiren.

Auf die Aehnlichkeit meiner Versuche mit Staubinhalation und Staubmetastase brauche ich nicht mehr näher einzugehen, weil ja gerade diese durch Arnold's Arbeiten mir vertraut gewordenen Vorgänge den Ausgangspunkt für meine Untersuchungen bildeten und dementsprechend schon genügend gewürdigt wurden. Dagegen möchte ich die Vorgänge bei der Resorption pleuritischer und pneumonischer Exsudate in Kürze besprechen und mit den schon mehrfach citirten fremden und eigenen Beobachtungen an Versuchsthieren vergleichen.

Für Flüssigkeiten von einer Consistenz, welche von derjenigen der Lymphe nicht wesentlich verschieden ist, scheint die Resorptionsfähigkeit — ich setze intacten Zustand des Lungen- und Pleuragewebes voraus — eine fast unbeschränkte zu sein. Wir wissen z. B. aus Versuchen, dass wässerige Lösungen von Salzen oder Farbstoffen in grossen Mengen und in kürzester Frist die Lungen oder die Pleura sammt den zugehörigen Drüsen passiren und im Blute oder Harne wiedererscheinen (Wasbutzky, Peiper, v. Wittich, Sehrwald). In Uebereinstimmung mit diesen Thatsachen lehrt die klinische Beobachtung, dass wässerige Transsudate aus den Lungenalveolen oder aus den Pleurahöhlen (Lungenödem oder Hydrothorax) nach Regelung der Circulation in überraschend kurzer Zeit durch Resorption verschwinden können.

Bei steigender Dichtigkeit und bei Zunahme der Consistenz einer Flüssigkeit verlangsamt sich die Resorption, weil zähflüssige Stoffe ihren Weg durch Saftbahnen, Lymphgefässe und Lymphdrüsen viel langsamer zurücklegen, als leicht flüssige Medien.

Ganz ähnlich verlangsamt sich die Resorption einer Flüssigkeit, welche corpusculäre Elemente suspendirt enthält. Natürlich hängt es vom Charakter, das heisst von den physikalischen Eigenschaften und namentlich auch von der Grösse der Suspensionen ab, ob sie überhaupt resorbirt und in welcher Zeit sie resorbirt werden können. Unter Umständen sistirt die Resorption solcher Massen gänzlich, wenn die Suspensionen entweder die Wurzeln der Lymphbahnen im resorbirenden Organe oder aber die Lymphbahnen der Drüsen obstruiren. Der Eintritt in die Lymphwurzeln und der Transport durch die Saftbahnen und Lymphgefässe ist verhältnissmässig grossen körperlichen Elementen noch möglich, während die Passage der Lymphdrüsen und Lymphknötchen nur den allerkleinsten oder aber mit besonderen elastischen Eigenschaften ausgestatteten grösseren Körperchen gestattet ist.

Emulgirte Fette z. B. passiren die Drüsen anstandslos; lymphoide Zellen treten aus den Lymphdrüsen in den Lymphstrom über, rothe Blutkörperchen dringen in den Lymphdrüsen vom Vas afferens aus bis zum Hilus vor und scheinen demnach nahe an der Grenze derjenigen Stoffe zu stehen, welche eine Lymphdrüse passiren können. Feste Körperchen, Kohlenpartikelchen und dgl. werden schon in den peripherischen Partien der Drüsen zurückgehalten und rücken erst nach längerer Zeit weiter in der Drüse vor, ohne aber jemals mit lediglicher Hülfe des Lymphstroms zur Passage einer Lymphdrüse befähigt zu sein.

Vergleichen wir mit diesen, grösstentheils experimentell gefundenen Thatsachen die so oft zu machende klinische Erfahrung, dass ein ausgedehntes croupöses Infiltrat der Lunge in wenigen Tagen gänzlich resorbirt wird.

Das dabei zu resorbirende Exsudat besteht, wenn wir die zelligen Elemente ganz ausser Acht lassen, aus einer emulsionartigen Flüssigkeit, welche die Producte fettiger Degeneration von zelligen Elementen oder von Fibrin beigemischt enthält.

Der Regel nach passirt die ganze zur Resorption kommende Exsudatmenge, soweit sie nicht von der Blutbahn direct aufge-

nommen wird, die Bronchialdrüsen ohne Hinderniss und es tritt nach der Resorption bezw. Expectoration vollständige restitutio ad integrum im Lungengewebe ein.

Es giebt aber Ausnahmen von dieser Regel, bei denen sich die Resorption in die Länge zieht und schubweise vor sich geht oder überhaupt nicht ganz zu Ende geführt wird. Ich glaube, dass bei diesem Vorkommniss das oben geschilderte Verhalten der Lymphdrüsen eine Rolle spielt, indem nehmlich durch Anhäufung corpusculärer Elemente [1]), welche wegen ihrer Grösse oder wegen ihrer geringen elastischen Eigenschaften nur langsam in der Drüse vorrücken können, eine Verstopfung der Lymphdrüse zu Stande kommt, welche zu Lymphstauung im Vas afferens und Sistirung der Resorption in dessen Wurzelgebiet führt.

Die verstopfte Lymphdrüse kann dadurch wieder frei werden, dass die corpusculären Elemente in der Drüse, welche den Keim des Zerfalles schon mit sich dahin brachten, in dieser einer weiteren Degeneration anheimfallen und schliesslich fortgespült werden. Die Resorption in der zur Drüse gehörigen Gewebsregion geht dann wieder vor sich — entweder bis sie beendet ist oder durch denselben Prozess von Neuem sistirt: schubweise Resorption.

Bei croupöser Pneumonie ist das Verhalten des Resorptionsvorgangs seltener so wie ich eben schilderte; viel häufiger begegnet man ihm dagegen bei seröser oder serofibrinöser Pleuritis.

Bekanntlich wird ein pleuritisches Exsudat desto rascher resorbirt, je ärmer dasselbe an zelligen Elementen ist; ein fast rein zelliges Exsudat, ein Empyem kommt nur ganz ausnahmsweise zur Resorption, hauptsächlich aus dem Grunde, dass die regionären Lymphdrüsen die nicht völlig zerfallenen Eiterzellen nicht passiren lassen.

Bis jetzt habe ich nur das rein mechanische Moment, welches von der Lymphdrüse aus eine Resorptionshemmung verursachen kann, hervorgehoben, das pathologische verdient jedoch in nicht geringerem Maasse der Beachtung. Durch längeren Aufenthalt bezw. durch Ablagerung der im Lymphstrom enthaltenen corpusculären Elemente in den Lymphdrüsen, kommt es je nach der Natur oder der Menge der den Lymphdrüsen

[1]) Cfr. Virchow, Cellularpathologie. II. Aufl. S. 168.

zugeführten Entzündungserreger zu einer mehr oder weniger intensiven Gewebeveränderung der Lymphdrüse, zu Hyperplasie und Degeneration. Eine solche pathologische Structurveränderung kann, wie wir oben gesehen haben, für den Lymphstrom ein Hemmniss bilden, welches die Resorption in den betreffenden Gewebsbezirken ganz erheblich beeinträchtigen kann. Bei scrofulösen und tuberculösen Individuen lehrt uns die klinische Erfahrung fast täglich, wie unendlich langsam die Resorption von Exsudaten vor sich geht, weil der pathologische Prozess in den Lymphdrüsen die Lymphbahnen einengt oder schliesslich ganz verlegt.

Man hat meines Wissens bisher der Hemmung der Resorption durch Lymphdrüsen, deren Bahnen entweder durch Ueberfüllung mit körperlichen Gebilden oder aber durch pathologische Structurveränderung für den Lymphstrom schwer oder gar nicht passirbar geworden sind, nur wenig Beachtung geschenkt. Zweifellos muss man aber mit diesen Factoren rechnen, weil sie einen Krankheitsprozess in den Lungen oder in den Pleurahöhlen oder in irgend einem anderen Gewebebezirk nicht unwesentlich zu beeinflussen vermögen. Selbstverständlich darf man aber bei verlangsamter oder sistirter Resorption nicht den einzigen Grund dafür in den Lymphdrüsen und in ihrem Verhalten zum Lymphstrom suchen. Es kommen da noch ganz andere Verhältnisse in Betracht z. B. Veränderungen auf den resorbirenden Flächen, Veränderungen in den Lymphbahnen selber[1]) und Verhältnisse gestörter Circulation, derén jeweilige Bedeutung für die Resorption wir abzuschätzen vorerst ganz ausser Stande sind.

So gross auch die Versuchung ist, am Schlusse meiner Arbeit die für die Resorption von mikroskopisch kleinen Körperchen gefundenen Thatsachen auch auf die Resorption von Mikroorganismen auszudehnen, verzichte ich doch auf die Aufstellung einer solchen Parallele, weil sie zur Zeit noch nicht vollständig sein könnte und deshalb in Vermuthungen und Hypothesen endigen müsste.

Wie mich neuere Experimente lehren, erstreckt sich zwar

[1]) Cfr. Korn, Experimentelle Untersuchungen über Kohlenstaubinhalationen bei lungenkranken Thieren. Archiv f. exp. Pathol. u. Pharm. 1886. S. 26.

die Eigenschaft der Lunge, corpusculäre Elemente in grossen Mengen und in kürzester Frist in ihr Saftkanalsystem aufzunehmen und in ihren Lymphbahnen weiter zu transportiren auch auf die Mikroorganismen, doch ist mit der Constatirung dieser Thatsache vorerst nur der Beweis erbracht, wie leicht sich die Lunge für Infectionserreger zur Invasionspforte hergiebt.

Wie sich des Weiteren die Mikroorganismen den Lymphdrüsen gegenüber halten, geht nicht so ohne weiteres aus den für Blutkörperchen und Kohlepartikelchen gültigen Thatsachen hervor. Wir wissen ja nicht, was für physikalische Eigenschaften die Bakterien haben, ob sie sich wie feste Körperchen verhalten, und in den Drüsen zurückgehalten werden bis sie durch Wachsthumsvorgänge derselben durchbrechen, oder ob sie zugleich mit dem Lymphstrom vermöge ihrer Kleinheit und Elasticität die Lymphdrüsen zu passiren vermögen. Es spricht zwar eine ganze Zahl von Krankheitsbildern — ich erinnere nur an die locale Drüsenschwellung bei Syphilis im 2. Incubationsstadium, an die scrofulöse und tuberculöse Drüsenhyperplasie u. s. w. u. s. w. — dafür, dass Infectionserreger in den Lymphdrüsen zurückgehalten werden; trotzdem aber nehme ich Abstand davon, irgend welche allgemeineren Schlussfolgerungen zu ziehen, weil ich denselben durch meine Experimente noch nicht die genügende Stütze zu geben vermöchte. Ohne Zweifel müssen wir auch noch mit der Thatsache rechnen, dass infectiöse Mikroorganismen durch vitale Eigenschaften direct in die Capillaren eindringen können.

Uebrigens denke ich über diesbezügliche Experimente und Untersuchungen, welche uns vielleicht auch über Incubation und Allgemeininfection Aufschlüsse geben, in Bälde an anderer Stelle berichten zu können [1]). Ich hoffe, dass dieselben zusammen mit den Resultaten Wyssokowitsch's [2]) uns in der Erkenntniss und Beurtheilung der Infectionskrankheiten nicht unwesentlich fördern werden.

[1]) Vergl. in dieser Hinsicht den Vortrag von Herrn H. Buchner, München, Ueber den experimentellen Nachweis der Aufnahme von Infectionserregern durch die Athemluft und meine in der Discussion hierüber gemachten Bemerkungen. Verhandl. d. VII. Congr. f. innere Med. 1888.

[2]) Wyssokowitsch, Zeitschrift für Hygiene. I. Bd. 1886. Ueber die Schicksale der in's Blut injicirten Mikroorganismen.

Erklärung der Abbildungen.

Tafel IV.

Fig. 1. Obj. C, Oc. 3. Lungenschnitt vom Versuch 12, Theil I S. 108: Querschnitt durch Bronchialäste und Lungenarterie; die peribronchialen und perivasculären Lymphräume mit rothen Blutkörperchen angefüllt. b Bronchus. a Lungenarterie. pb Peribronchiale Lymphräume. pr Perivasculäre Lymphräume.

Fig. 2. Zeiss Obj. C, Oc. 3. Schnitt durch ein, zwischen Lungenarterie und Bronchialast gelegenes pulmonales Lymphknötchen. Von den bluterfüllten Alveolen her dringen rothe Blutkörperchen in die Peripherie des Lymphknötchens ein (Versuch 7 Theil I S. 105). a Lungenarterie (Längsschnitt). b Bronchus (Längsschnitt). l Lymphknötchen. sl Halbmondförmiger Lymphraum des Knötchens. gl Ganglion an der Peripherie des Knötchens.

Fig. 3. Zeiss Obj. A, Oc. 2. Querschnitt durch eine jugulare, tuscheerfüllte Lymphdrüse (Versuch 6 Theil II), nach Infusion von Tusche in die Pleurahöhlen. Peripherischer Lymphsinus (perifolliculärer Raum) voller Tuschekörnchen, welche grösstentheils frei, nur ausnahmsweise an Zellen gebunden sind. An einigen Stellen liegt auch etwas Tusche an der Innenseite der Follikel.

Fig. 4. Zeiss Obj. A, Oc. 3. Partie aus der Pleura mediastinalis eines Hundes (Versuch 8 Theil II) nach Infusion von Tusche in die Pleurahöhle. Die mediastinalen Lymphknötchen haben Tuschekörnchen aufgenommen; Tusche befindet sich auch in den lymphatischen Scheiden einer Arterie.

(Separatabdruck aus Virchow's Archiv für pathologische Anatomie und Physiologie und für klinische Medicin. 112. Band. 1888.)
Druck und Verlag von Georg Reimer in Berlin.

1.

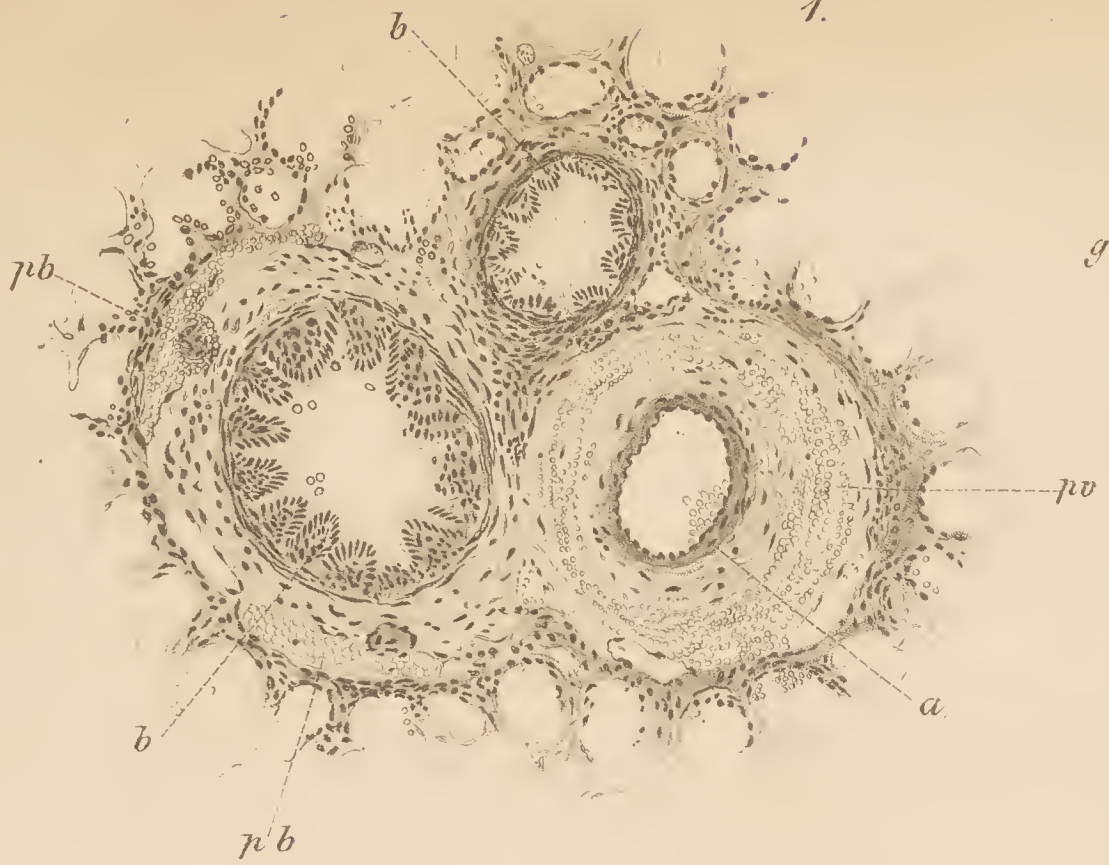

2.

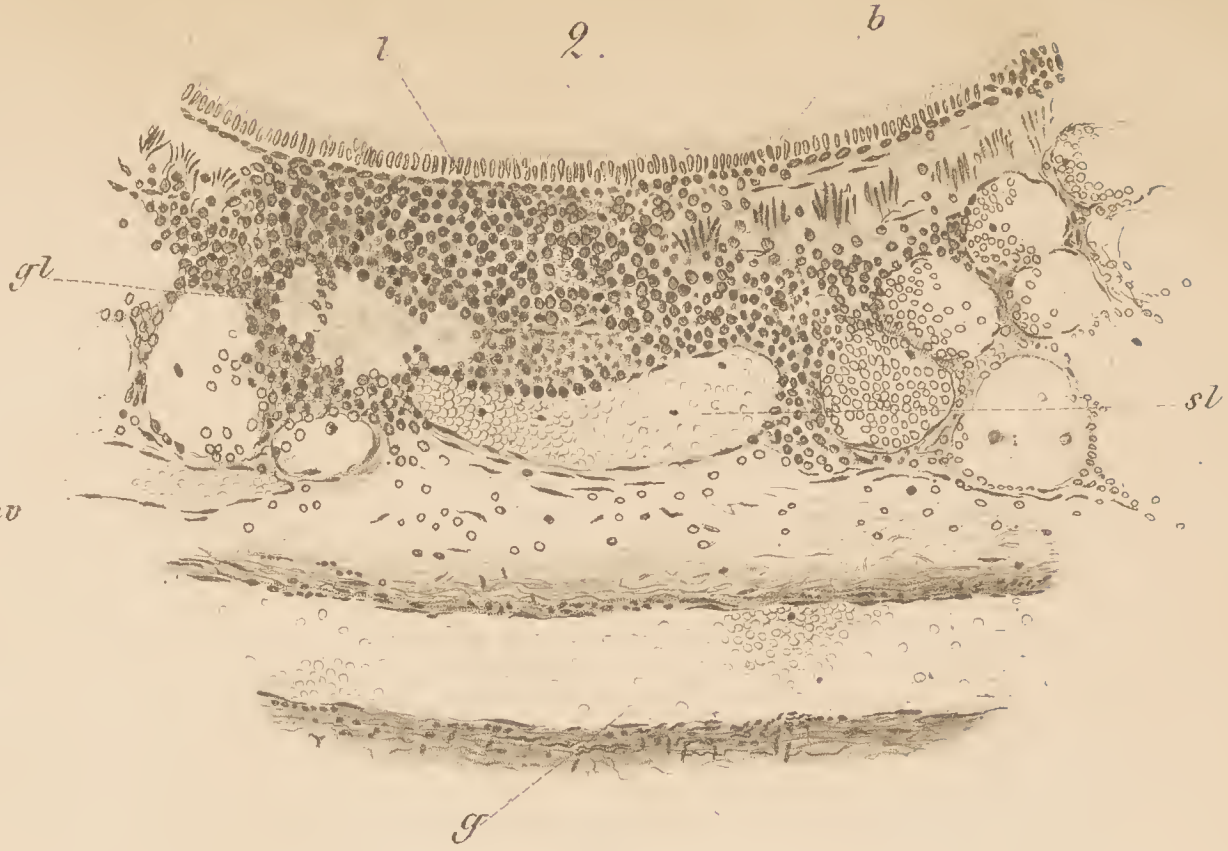

3.

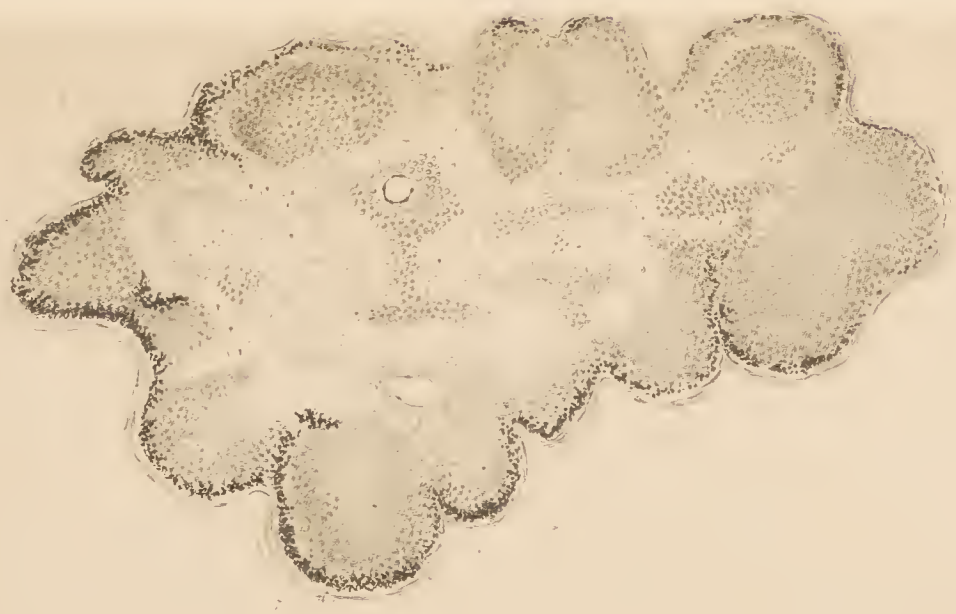

4.

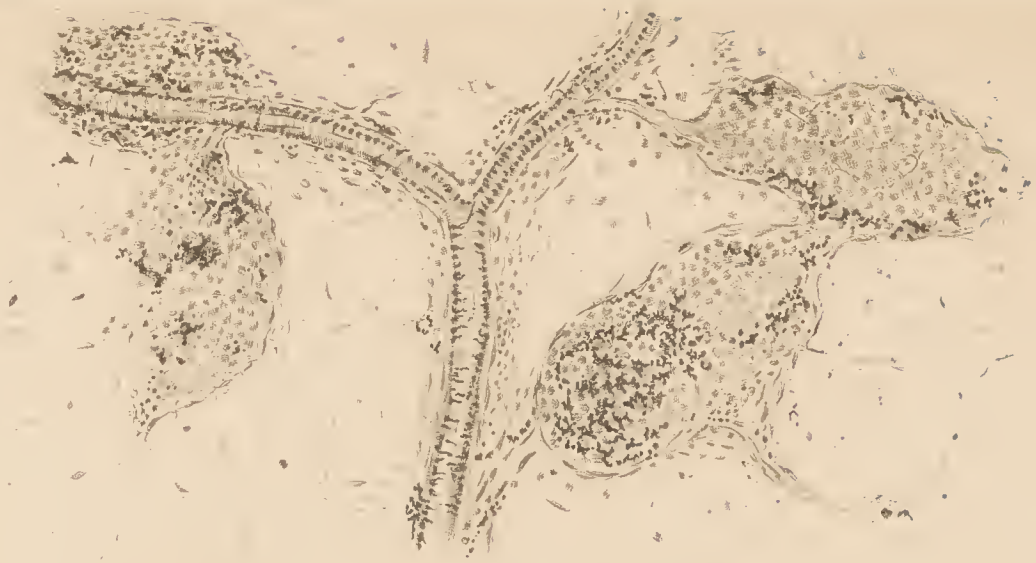

Fleiner del. W. Grohmann sc.

WELLCOME INSTITUTE
LIBRARY
Coll
Coll.
No.
WH 155
1888
F 59 u